REPORTE DE CASO

Fistula de arteria coronaria descendente anterior a la arteria pulmonar

Dr. Grimaldo Gutiérrez Gayoso
MÉDICO CIRUJANO ESPECIALISTA EN CARDIOLOGÍA CLÍNICA

Dr. José Arturo Espinoza Tejada
MÉDICO CIRUJANO ESPECIALISTA EN CARDIOLOGÍA

Dr. Vladimiro Inti Montano Chaparro
MÉDICO CIRUJANO ESPECIALISTA EN CARDIOLOGÍA

Dra. Noemi Noella Puente de la Vega Estrada
MÉDICO CIRUJANO ESPECIALISTA EN CARDIOLOGÍA

RESUMEN
La fistula de la arteria coronaria es una conexión anormal de poca prevalencia entre las arterias del corazón. Los pacientes pueden permanecer asintomáticos hasta la edad adulta y también pueden sufrir complicaciones potencialmente mortales por isquemia miocárdica aguda por fenómeno de robo coronario. En este reporte se presenta el caso de una paciente mujer de 52 años que es único por sus características, que acude al Hospital Antonio Lorena, donde se le hace el diagnostico con técnicas no invasivas de un fistula tortuosa que parte de la arteria coronaria descendente y desemboca en la arteria pulmonar.

PALABRAS CLAVE: Fistula de arteria coronaria, isquemia miocárdica, técnicas no invasivas.

INTRODUCCIÓN
La fístula de la arteria coronaria (FAC) se considera como una anomalía anatómica poco común que se va a caracterizar por una conexión anormal entre una arteria coronaria y un vaso o cámara cardíaca (1). La incidencia de anomalías coronarias tiene una variación entre el 0,2% y el 1,2%, y las fístulas coronarias constituyen el 0,002% de estos casos (2). Entre las llamadas fístulas coronarias, las más frecuentes son las solitarias 90%, y aproximadamente el 75% de las fístulas coronarias descubiertas incidentalmente no presentan ningún síntoma clínico. Aproximadamente el 52% de los casos van a tener fístulas que se originan en la arteria coronaria derecha, aproximadamente el 30% en la arteria coronaria descendente anterior izquierda y alrededor del 18% en la arteria coronaria circunfleja. Los sitios de drenaje más comunes son el ventrículo derecho (41%), así como la aurícula derecha (26%), luego la arteria pulmonar (17%), el seno coronario (7%), la aurícula izquierda (5%), el ventrículo izquierdo (3%) y la vena cava superior (1%) (3). Shah et.al. concluyeron los tamaños de las fístulas de menos de 1 son pequeñas, de > 1 a ≤ 2 veces el tamaño se denominó como moderadas, y las de > 2 veces el tamaño de la arteria coronaria nativa, se llamaron gigantes (4). Los principales cambios fisiopatológicos son el fenómeno de robo coronario, que viene a ser la isquemia miocárdica resultante de la desviación de sangre de la circulación miocárdica y podría existir sobrecarga de volumen, que podría conducir a la dilatación de las aurículas y otras cámaras cardíacas (5,6). Los síntomas clínicos incluyen fatiga, disnea, dolor torácico o síncope. El electrocardiograma es considerado normal en el 50% de pacientes. El resto, puede mostrar crecimiento ventricular derecho o izquierdo por sobrecarga de mucho volumen (7). Los métodos diagnósticos según el Colegio Americano de Cardiología deben ser mediante ecocardiografía, resonancia magnética (RM), tomografía computarizada cardiaca (TC), angiografía o cateterismo cardíaco. (7, 8). La existencia de síntomas, complicaciones y un cortocircuito de manera significativa son las principales indicaciones para las técnicas de cierre que puede ser reparación quirúrgica y cierre transcatéter (7,9).

REPORTE DE CASO
Paciente mujer de 52 años, natural y procedente de la Ciudad del Cusco, Perú, sin problemas de lingüística, con antecedentes de varices en MMII y nódulo tiroideo TIRADS 3. Acude por consultorio externo de cardiología del Hospital Antonio Lorena con tiempo de enfermedad +/- 1 año caracterizado por dolor torácico de tipo opresivo 4/10 no irradiado acompañado de disnea a leves esfuerzos. Al examen clínico PA: 90/60 mm Hg. FC. 70 LPM, FR: 16 LPM, saturación de oxígeno 90%, FiO2: 21%. Piel: Turgente, hidratada, elástica, llenado capilar <2". Cardiovascular: Ruidos cardiacos rítmicos, no soplos, IY (-). Pulmones: murmullo vesicular pasa en ACP no ruidos sobreagregados, abdomen blando depresible, no doloroso a la palpación profunda. Sistema nervioso central lucida, escala de Glasgow: 15/15. Se le realizó exámenes de laboratorio CPK total 79, CPK-mb 16.6, troponinas 0.01, creatinina 0.64, potasio 4.16, sodio 140, colesterol total 218, LDL 157, HDL 57, triglicéridos 108, TGO 23, TGP 22, Albumina 4.2, hemoglobina 15.4, plaquetas 230 000, leucocitos 5 030, TP 14.7, INR 1.11. En el electrocardiograma (imagen 1) se aprecia un ritmo sinusal, frecuencia cardiaca 60 LPM, eje eléctrico +60°, onda "P", complejo QRS y onda "T" en rangos de normalidad, no signos de lesión ni isquemia miocárdica. Radiografía de tórax sin alteraciones.

IMAGEN 1 (ELECTROCARDIOGRAMA): Se evidencia un EKG con 12 derivadas, evidenciándose un ritmo sinusal, no alteraciones de las ondas, ni alteraciones isquémicas.

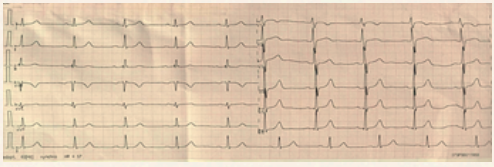

IMAGEN 2 (ECOCARDIOGRAMA TRANSTORACICO): Se observa una vista paraesternal izquierda en eje corto a nivel de la válvula aortica, donde se aprecia que a nivel de la arteria coronaria izquierda se fistuliza hacia arteria pulmonar, generando un Doppler color con shunt. VA: Válvula aortica, AP: Arteria pulmonar, ACI: Arteria coronaria izquierda. En el ecocardiograma transtorácica Doppler (imagen 2), se apreció cavidades cardiacas de tamaño y geometría normales, grosor parietal conservado, función sistólica y diastólica preservada del ventrículo izquierdo (VI) FEVI: 70%, función sistólica preservada del ventrículo derecho TAPSE: 22mm, contractilidad segmentaria y global preservada del VI, insuficiencia mitral leve y resto del aparato valvular normal, probabilidad baja de hipertensión arterial pulmonar, ausencia de masas intracardiacas, pericardio y cavidad pericárdica normales, aparente ductus atípico vs fistula coronaria.

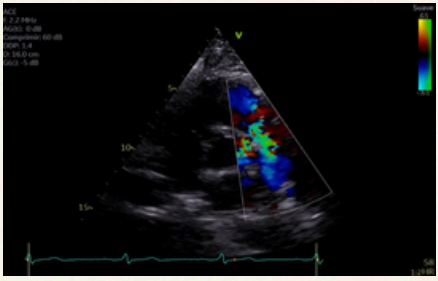

En el ecocardiograma transesofágico (imagen 3), se pudo apreciar una función sistólica de ambos ventrículos conservada, cavidades de tamaño normal, sin presencia de masas, ni trombos, válvulas de morfología y función conservadas, orejuela izquierda en forma de ala de pollo, libre de trombos, velocidad de flujo conservada, arteria coronaria izquierda dilatada de 7 mm de diámetro con presencia de flujo turbulento. En la angiotomografía a nivel de vasos coronarios (imagen 4a, 4b y 4c) se evidenció la presencia de una arteria coronaria izquierda que nace a nivel del seno de Valsalva izquierdo, luego en su trayecto esta se dilata, continua con la arteria coronaria descendente anterior donde está también se dilata y se hace tortuosa, y luego se puede evidenciar que prosigue con la fistula (4b) y esta se conecta con la arteria pulmonar, donde se evidencia el paso de contraste.

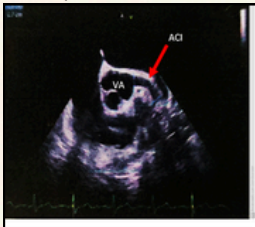

IMAGEN 3 (ECOCARDIOGRAMA TRANSESOFAGICO): Se visualiza en un eje corto a 30 grados, la arteria coronaria izquierda de manera dilatada de 7mm de diámetro. VA: Válvula aortica, ACI: Arteria coronaria izquierda

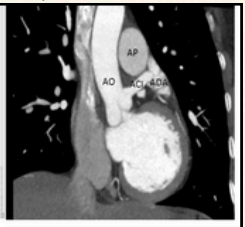

IMAGEN 4a (ANGIOTOMOGRAFIA CON CONTRASTE A NIVEL DE VASOS CORONARIOS): AO: Aorta, ACI: Arteria coronaria izquierda, ADA: Arteria coronaria descendente anterior. AP: Arteria pulmonar.

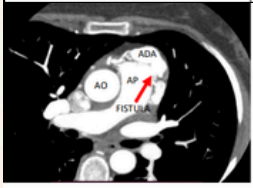

IMAGEN 4b (ANGIOTOMOGRAFIA CON CONTRASTE): Se nota con más claridad la fistula de arteria coronaria descendente anterior que se dirige hacia la arteria pulmonar, donde pasa el flujo del contraste que vendría hacer la fistula (flecha roja). AO: Aorta, ADA: Arteria coronaria descendente anterior. AP. Arteria pulmonar.

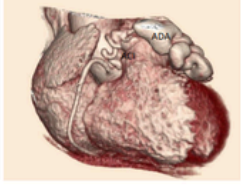

IMAGEN 4c (ANGIOTOMOGRAFIA CON RECONSTRUCCIÓN): La arteria coronaria izquierda, luego como la arteria coronaria descendente anterior se vuelve tortuosa y se dilata por la presencia de la fistula. ACI: Arteria coronaria izquierda, ADA: Arteria coronaria descendente anterior

Además, se hicieron estudios de prueba de esfuerzo que fue negativo para isquemia miocárdica, holter para ver la presencia de arritmias solo se evidencio en todo el estudio ritmo sinusal de base y 11 extrasístoles supraventriculares y una espirometría por parte de neumología cuyo resultado fue normal. En cuanto a la evolución y seguimiento de la paciente, acude frecuentemente a sus controles por consultorio externo de cardiología donde refiere que presenta disnea a leves esfuerzos y dolor torácico leve, se encuentra estable, no presenta hospitalizaciones recurrentes, actualmente no recibe ningún tipo de tratamiento sin acontecimientos adversos, no presenta complicaciones, con pronóstico reservado, en espera de estudios de cateterismo cardiaco.

DISCUSIÓN

La fistula coronaria se ha visto como una anomalía poco frecuente de la anatomía coronaria que se estima que afecta al 0,002 % de la población general. En comparación con la prevalencia de nuestra ciudad es poco frecuente o mal diagnosticada. Entre las fístulas coronarias, las más frecuentes son las solitarias 75% (7) como en nuestro caso. Según Rodríguez. Los sitios de drenaje frecuentes son con mayor prevalencia el ventrículo derecho (41%), en este caso fue a la arteria pulmonar (17%). El diámetro de la fistula fue >2 veces considerada como grande. En cuanto a la sintomatología los jóvenes presentan fístulas de pequeño tamaño y están asintomáticos en 50% (9). Si presenta síntomas son de disnea de esfuerzo y angina. Además, los pacientes pueden presentar muerte súbita, angina inestable, arritmias, sincopes, infarto de miocardio e insuficiencia cardíaca, generalmente como resultado de un aumento del flujo del cortocircuito de izquierda a derecha. Existe un soplo superficial y continuo en el borde paraesternal. La evaluación de manera inicial incluye un electrocardiograma, la angiografía coronaria permite la visualización precisa de la anatomía de la FAC, incluidos los vasos finos. Sin embargo, podemos decir que la angiografía coronaria convencional es invasiva e implica el riesgo de complicaciones relacionadas con el denominado procedimiento. Se ha visto por conveniente el uso de la tomografía computarizada. El tratamiento es con la embolización con espiral transcateter percutáneo o la ligadura de manera quirúrgica de las fístulas con morfología de vía tortuosa y múltiples vasos.

BIBLIOGRAFÍA

1.Turek L. Coronary artery fistula: key clinical and therapeutic management aspects. Review. Medical Studies/Studia Medyczne. 2023;39(4):376-380. doi10.5114/ms.2023.134090.

2. Ali M, Kassem K, Osei K, et al. Fistulas de la arteria coronaria. J Thromb Thrombolysis. 2019;48(2):345–351. doi10.1007/s11239-019-01897-8

3. Rodríguez A. Fístula coronaria congénita, poco frecuente, pero con tratamiento. Unidad de cardiopatías congénitas. Madrid. 2024.

4. Shah A. Resultados a largo plazo del cierre percutáneo de fístulas de arterias coronarias en: una experiencia de un solo centro. Catéter Cardiovasc Interv 2020; 95: 939-948.

5. Buccheri D. Fístulas de la arteria coronaria: la anatomía, diagnóstico y tratamiento. Circo Corazón Pulmón 2018; 27: 940-951.

6. Loukas M, Germain A, Gabriel A, John A, et al. Fístula de la arteria coronaria: una revisión. Cardiovasc Pathol. (2015) 24:141–8. doi: 10.1016/j.carpath.2014.01.010

7. Ali M. Fístula de arteria coronaria: indicaciones, técnicas, resultados y complicaciones del cierre de fístula transcatéter. JACC Cardiovasc Interv 2021; 14: 1393-1406.

8. Warnes C.Trabajo sobre Directrices de Práctica del Colegio Americano de Cardiología. J Am Coll Cardiol 2008; 52: e143-e263

9. Ibrahim M, Sayed S, Gimenez B. et al. Fístula coronaria entre la arteria coronaria descendente anterior izquierda y la arteria pulmonar: información de dos casos. J Asociación Saudita del Corazón 2012; 24: 253-256.