# Migración de catéter intravenoso periférico roto de vena cefálica a vena mediana, al propósito de un caso

*Dr. Guillermo Castañeda Cusihuaman*
MÉDICO CIRUJANO, ESPECIALISTA EN CIRUGÍA DE TÓRAX Y CARDIOVASCULAR

*André Paredes Chávez*
ESTUDIANTE DE MEDICINA

## RESUMEN

Paciente femenina de 35 años, multigesta de 36 semanas de gestación, referida al servicio de Cirugía de Tórax y Cardiovascular por ruptura de un catéter venoso periférico (PIVC) en el brazo izquierdo, con retención de un fragmento intravascular. El evento ocurrió tras la colocación de un catéter N°18G para hidratación, seguido de infiltración y dolor en el sitio de punción. Al retirar el dispositivo, se detectó la ruptura del segmento distal. Mediante ecografía Doppler venosa se identificó inicialmente el fragmento en la vena cefálica, procediéndose a una flebectomía para evitar la migración. Posteriormente, un segundo control ecográfico reveló la migración del fragmento a la vena mediana, donde fue finalmente extraído quirúrgicamente.

**Palabra clave:** Cuerpo extraño en vena, Catéter venoso periférico roto, Cuerpo extraño roto en vena, Ruptura de catéter venoso.

## INTRODUCCIÓN

El catéter intravenoso periférico (PIVC, por sus siglas en inglés) es una herramienta ampliamente utilizada en la práctica médica de forma habitual, para la administración de fluidos, medicamentos y soluciones intravenosas. Aunque se considera un procedimiento de bajo riesgo, no está exento de complicaciones mecánicas, infecciosas o vasculares (1)(3). Una de las complicaciones mecánicas más inusuales, es la ruptura del catéter con retención intravascular de fragmentos, la cual puede derivar en migración del cuerpo extraño y causar, trombosis, infecciones, etc. (2)(5)

La incidencia de esta complicación es baja, pero su manejo requiere un enfoque rápido y coordinado que combine diagnóstico por imágenes, intervención quirúrgica o endovascular, (1)(4).

## REPORTE DE CASO

Paciente femenina de 35 años de edad, multigesta de 36 semanas de embarazo según fecha de última regla (FUR). Es referida desde un centro de salud de la localidad con el diagnóstico de ruptura de catéter venoso periférico en brazo izquierdo, con un tiempo de evolución de 5 horas desde el evento.

A la paciente se le colocó un catéter intravenoso periférico (PIVC) N°18G para hidratación, presentando a los pocos minutos una infiltración en la zona de punción acompañada de dolor. Al proceder con el retiro del PIVC, se produce la ruptura del segmento distal del catéter, presentando tumefacción y dolor en la zona de inserción. ***Fig. 1. Compraracion de cateter extraido.***



Por este motivo, es referida al Hospital Antonio Lorena, al servicio de Cirugía de Tórax y Cardiovascular, para la recuperación del fragmento faltante.

Durante la evaluación inmediata se visualiza equimosis en piel en la zona de inserción. A la palpación, no se logra identificar el cuerpo extraño en la región del pliegue del codo izquierdo (vena cefálica). Se realiza entonces una ecografía Doppler venosa, localizándose el cuerpo extraño en la vena cefálica. ***Fig. 2. Ecografía Doppler muestra cuerpo extraño en vena cefálica.***

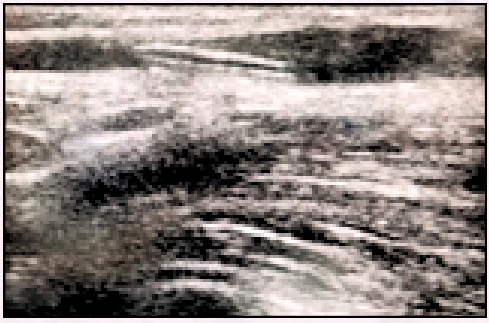

Con este resultado, se procede a la exploración quirúrgica de la zona bajo anestesia local, controlando los cabos distal y proximal, con una longitud aproximada de ±5 cm. No se logra ubicar el cuerpo extraño, por lo que, para evitar su migración, se realiza ligadura y flebectomía de la vena cefálica.

Posteriormente, se realiza nueva ecografía Doppler venosa control, ubicándose el fragmento del PIVC en la vena mediana a nivel del pliegue del codo, confirmando así la migración del fragmento. Con este hallazgo, se realiza una segunda exploración quirúrgica en la zona señalada, logrando la extracción del cuerpo extraño, con una dimensión aproximada de 11 mm. ***Fig. 3. PIVC roto***.



Se realiza hemostasia en la zona de exploración vascular y cierre por planos hasta piel. Se indica seguimiento con ecografía Doppler de control al día siguiente, y se indica el alta médica, con control postoperatorio en consultorio externo en siete días.

## DISCUSIÓN

La ruptura de un PIVC con retención intravascular de un fragmento es una complicación poco frecuente, pero relevante, especialmente en el contexto de pacientes embarazadas, donde cualquier intervención debe considerar tanto el bienestar de la madre y el feto.

Este tipo de complicación puede deberse a defectos en el material del catéter, técnicas inadecuadas de inserción o manipulación, o el retiro forzado del dispositivo.

El manejo institucional fue oportuno, comenzando con diagnóstico mediante ecografía Doppler venosa, herramienta no invasiva que permitió localizar el fragmento hasta su retiro.

El manejo conservador sin sedación ni anestesia general fue adecuado para el estado de gestación avanzada, minimizando riesgos obstétricos.

Este caso destaca la importancia del manejo cuidadoso del PIVC en todos los niveles de atención, la correcta técnica de inserción y retiro del catéter, así como la vigilancia de complicaciones poco frecuentes, pero relevantes.

## CONCLUSIÓN

Este caso resalta la importancia de:

- La colocación y retiro adecuados del PIVC, especialmente en entornos donde su uso es frecuente.
- El uso de herramientas de imagen como el Doppler venoso, fundamental para el diagnóstico y seguimiento de cuerpos extraños vasculares.
- Una coordinación rápida entre niveles de atención, especialmente en gestantes, donde cada intervención debe ser segura para la madre y el feto.

## BIBLIOGRAFÍA

1. *Simin D, Milutinović D, Turkulov V, Brkić S. Incidencia, gravedad y factores de riesgo de las complicaciones inducidas por cánulas intravenosas periféricas: un estudio observacional prospectivo. J Clin Nurs. 2019;28(9–10):1585–1599.*
2. *Surov A, Wienke A, Carter JM, Stoevesandt D, Behrmann C, Spielmann RP, et al. Embolización intravascular de catéter venoso: causas, signos clínicos y manejo. Una revisión sistemática. J Vas.*
3. *Rossi UG, Rollandi GA, Ierardi AM, Piacentino F, Pignataro R, Floridi C, et al. Materiales y técnicas para la extracción percutánea de cuerpos extraños intravasculares. J Vasc Access. 2019;20(1):87–94.*
4. *Adeosun PO, Abdulazeez AT, Okeke UI, Ehinmosan OE, Eze EG. Recuperación guiada por TC de una cánula intravenosa fracturada en un niño pequeño: informe de un caso. Afr J Emerg Med. 2020;10(4):277–280.*
5. *Nyamuryekung'e MK, Mmari EE, Patel MR. Una pieza faltante: fractura de cánula intravenosa periférica, reporte de un caso. Int J Surg Case Rep. 2021;78:296–299.*