Vasculitis IgA - ANCA negativo en adulto con hemorragia digestiva alta y púrpura, sin compromiso renal: una presentación inusual

Dra. Mariela Nanci Sumire Quispe
MÉDICO CIRUJANO, ESPECIALISTA EN MEDICINA INTERNA

Dra. Haydee Omayra Medina Delgadillo
MÉDICO CIRUJANO, ESPECIALISTA EN MEDICINA INTERNA

Dra. Norma Meléndez Sequeiros
MÉDICO CIRUJANO, ESPECIALISTA EN MEDICINA INTERNA

Dra. Giuliana Ávila Lleneras
MÉDICO CIRUJANO, ESPECIALISTA EN MEDICINA INTERNA

Kevin Harry Pillco Quispe
ESTUDIANTE DE MEDICINA

RESUMEN

La vasculitis IgA, es infrecuente en adultos y suele asociarse a compromiso renal. Presentamos el caso de un paciente de 29 años con hemorragia digestiva alta, púrpura palpable y artralgias, pero sin afectación renal. El diagnóstico se sustentó en un juicio clínico oportuno que orientó a la realización de biopsias digestivas y cutáneas, confirmando vasculitis de pequeños vasos. Este caso resalta la importancia del razonamiento clínico como base diagnóstica, especialmente ante presentaciones atípicas, y demuestra que una intervención precoz puede evitar complicaciones graves.

Palabras claves: vasculitis por IgA, púrpura de Schönlein-Henoch, úlcera Hemorragia digestiva.

INTRODUCCIÓN

La vasculitis por IgA, antes conocida como púrpura de Schönlein-Henoch, es una vasculitis sistémica de pequeños vasos con infiltrado leucocitoclástico (1). La vasculitis por IgA es más frecuente en niños y menos común en adultos. Clínicamente, se manifiesta con púrpura palpable, artritis, dolor abdominal y compromiso renal (2). La afectación gastrointestinal se puede observar en aproximadamente dos tercios de los pacientes (3), y la región intestinal más frecuente afecta es el duodeno (4). Se presenta el caso atípico de un adulto de 29 años con hemorragia digestiva alta, púrpura palpable y artralgias, sin evidencia de afectación renal, hallazgo poco frecuente en la vasculitis por IgA en adultos. El diagnóstico se confirmó mediante biopsias de piel y gastrointestinal, demostrando vasculitis de pequeños vasos. El tratamiento con corticosteroides fue eficaz y sin recaídas. Este caso destaca por su presentación clínica inusual y resalta la importancia del diagnóstico y manejo oportuno de esta entidad en pacientes adultos sin compromiso renal.

REPORTE DE CASO

Paciente varón de 29 años, previamente sano, que se presenta con un cuadro de una semana de evolución de dolor abdominal difuso tipo cólico, acompañado de deposiciones acuosas que se tornaron posteriormente melenicas. Además, presentó náuseas, vómitos alimentarios y lesiones purpúricas. Se asocia artralgias que migraron rápidamente desde los miembros inferiores hacia otras articulaciones. En el examen físico, se evidenció lesiones purpúricas palpables distribuidas simétricamente en las extremidades inferiores, extendiéndose hacia la región glútea y abdominal ***Figura 1***. Los laboratorios iniciales se encontraron reactantes de fase aguda elevados, y el ANCA resultó negativo. Los exámenes de función renal fueron normales y no se observó compromiso renal. La endoscopia digestiva alta mostró lesiones eritematosas en la segunda porción del duodeno y en el íleon terminal, compatibles con un proceso inflamatorio. ***Figura 2a, 2b.***

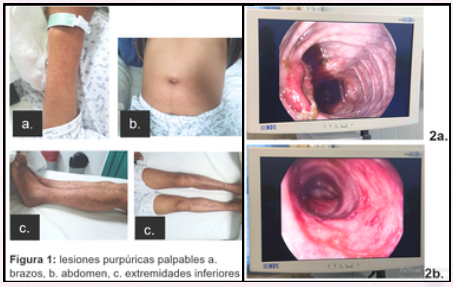

Figura 1: lesiones purpúricas palpables a. brazos, b. abdomen, c. extremidades inferiores

La biopsia de Mucosa colónica reporta moderado infiltrado inflamatorio en lámina propia, eritrocitos extravasados y vaso sanguíneo pequeño con infiltrado inflamatorio transmural y necrosis fibrinoide consistente con vasculitis de pequeños vasos ***Figura 3a, 3b,3c.*** La biopsia de piel se observaron algunos eosinófilos, no se observan granulomas se concluye en una vasculitis de vasos pequeños ***Figura 4***. La descripción histológica es compatible con una vasculitis de vasos pequeños necrotizante, y el contexto clínico e inmunopatológico sugiere fuertemente una vasculitis IgA (púrpura de Schönlein-Henoch).

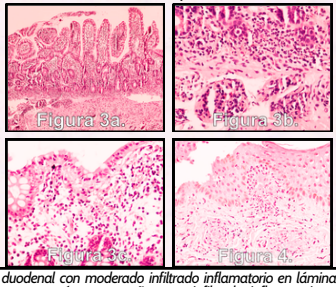

3a. *Mucosa duodenal con moderado infiltrado inflamatorio en lámina propia.* ***3b.*** *Duodeno: vasos sanguíneos pequeños con infiltrado inflamatorio transmural y necrosis fibrinoide. Consistentes con vasculitis de pequeños vasos.* ***3C.*** *Mucosa colónica moderado infiltrado inflamatorio en lámina propia, eritrocitos extravasados y vaso sanguíneo pequeño con infiltrado inflamatorio transmural y necrosis fibrinoide. Consistente con vasculitis de pequeños vasos. Figura* ***4:*** *Vasos sanguíneos pequeños en dermis superficial con infiltrado inflamatorio transmural y necrosis fibrinoide. Hallazgos consistentes con vasculitis de pequeños vasos.*

DISCUSIÓN

La vasculitis por IgA, es más frecuente en niños y rara en adultos. Su incidencia en adultos varía de 3,4 a 14,3 casos por millón. (5) la triada clásica púrpura palpable (95%-100%), dolor abdominal (35%-85%) y dolor articular (60%-84%) (6) la vasculitis afecta la piel, las articulaciones, el tracto gastrointestinal (GI) y los riñones debido a depósito de inmunoglobulina A (IgA) (7). La afectación renal y el compromiso gastrointestinal son las principales causas de morbimortalidad en adultos (8). En nuestro caso, el paciente no presentó insuficiencia renal, lo que lo convierte en una forma clínica inusual de presentación. En un estudio de pacientes adultos con vasculitis por IgA, el 24,1% desarrolló síntomas gastrointestinales antes de la aparición de la púrpura palpable, como dolor abdominal cólico, vómitos o diarrea sanguinolenta (5). Nuestro caso los síntomas gastrointestinales precedieron a la aparición de la púrpura palpable, lo cual, si bien está descrito en la literatura médica particularmente en adulto, puede llevar a diagnósticos erróneos y la falta de sospecha clínica inicial de vasculitis IgA puede retrasar el diagnóstico y favorecer complicaciones graves como hemorragia, perforación o invaginación intestinal. El tratamiento inmunosupresor, especialmente en casos con afectación renal, es fundamental. Las decisiones deben tomarse en conjunto con un equipo multidisciplinario (9). y la necesidad de inmunosupresión está condicionada a la afectación renal (10). Los corticosteroides y la ciclofosfamida son los principales medicamentos empleados (11). En nuestro paciente, el uso temprano de corticosteroides resultó en una buena evolución clínica sin recaídas.

En un estudio sobre púrpura de Schönlein-Henoch en adultos con elevación de proteína C reactiva y hemorragia gastrointestinal, el 91,7% presentó lesiones en el tracto digestivo alto e inferior, especialmente en el duodeno e íleon terminal, y el 95,7% respondió favorablemente a los corticosteroides (12). En nuestro caso, el paciente presentó lesiones inflamatorias en duodeno e íleon terminal, junto con elevación de proteína C reactiva y buena respuesta a corticosteroides. Otro estudio con 30 adultos diagnosticados de vasculitis de vasos pequeños reportó afectación gastrointestinal en el 80%, incluyendo hemorragia digestiva alta (40%) y baja, asociada a inflamación vascular (13). Este patrón fue similar al de nuestro paciente.

Se ha reportado el caso de una mujer de 53 años con púrpura, artralgias y hemorragia digestiva alta, cuya biopsia confirmó púrpura de Schönlein-Henoch como causa de las lesiones duodenales (4). De forma similar, nuestro paciente presentó lesiones inflamatorias en la mucosa digestiva confirmadas por biopsia como vasculitis de pequeños vasos por IgA. Otro caso de una mujer de 30 años con síntomas gastrointestinales, púrpura y vómitos, mostró inflamación activa en duodeno, íleon y colon en la endoscopía. La biopsia confirmó la vasculitis por IgA como causa (14), hallazgos que también estuvieron presentes en nuestro paciente. Estos hallazgos refuerzan la importancia de realizar una evaluación endoscópica y biopsias en pacientes con sospecha de vasculitis IgA, especialmente cuando se presentan con síntomas gastrointestinales graves incluso sin afectación renal, para confirmar el diagnóstico y guiar el tratamiento adecuado. No obstante, es fundamental destacar que el juicio clínico es la base del diagnóstico, ya que permite orientar adecuadamente las pruebas complementarias y evitar retrasos en la intervención terapéutica. La capacidad de integrar los signos y síntomas en el contexto adecuado sigue siendo esencial en la toma de decisiones médicas.

CONCLUSIÓN

Este caso clínico presenta una forma atípica de vasculitis IgA en adultos, sin compromiso renal, lo que lo convierte en un aporte relevante para la práctica médica. El diagnóstico se basó principalmente en la evaluación clínica, ya que no se presentaron manifestaciones iniciales típicas como púrpura o insuficiencia renal. La sospecha temprana permitió orientar los estudios complementarios, y las biopsias cutánea y digestiva confirmaron el diagnóstico. El tratamiento precoz con corticosteroides favoreció una evolución favorable sin recaídas. Este caso resalta el valor del enfoque clínico integral y la importancia de considerar esta entidad ante síntomas gastrointestinales atípicos.

BIBLIOGRAFÍA

1. Wallace CE, Sharma A. Adult Onset Immunoglobulin A (IgA) Vasculitis Secondary to Group A Streptococcus Infection. Cureus [Internet]. [citado 20 de mayo de 2025];14(4):e23987.
2. Sato H, Takase K, Matsui K, Ishitobi T, Onuma H, Kin S, et al. IgA Vasculitis in an Oldest-old Patient Successfully Treated with Glucocorticoid. Intern Med [Internet]. 15 de enero de 2022 [citado 20 de mayo de 2025];61(2):213–6.
3. Arnouei M, Momtazmanesh S, Kavosi H, Davarpanah AH, Shirkhoda A, Radmard AR. Imaging of intestinal vasculitis focusing on MR and CT enterography: a two-way street between radiologic findings and clinical data. Insights Imaging [Internet]. 4 de septiembre de 2022 [citado 20 de mayo de 2025]; 13:143.
4. Fraile López M, García Espiga M, Pérez Álvarez G. Hemorragia gastrointestinal en paciente con púrpura de Schönlein-Henoch. Aten Primaria [Internet]. octubre de 2018 [citado 20 de mayo de 2025];50(8):509–10.
5. McPartland K, Wright G. Acute abdominal pain: Henoch–Schönlein purpura case in a young adult, a rare but important diagnosis. Clin Med (Lond) [Internet]. enero de 2019 [citado 20 de mayo de 2025];19(1):77–9.
6. Khader Y, Burmeister C, Patel D, Ambati A, Altorok N. Henoch-Schonlein Purpura Presenting as Upper Gastrointestinal Bleed in an Adult Patient. Cureus [Internet]. [citado 20 de mayo de 2025];13(3):e13879.
7. Shah S, Hata J. A Rare and Severe Presentation of Henoch-Schönlein Purpura in an Adolescent With Crescentic Glomerulonephritis, Arrhythmia, Acute Gastrointestinal Bleed, and Neurological Complications. Cureus [Internet]. [citado 20 de mayo de 2025];13(3): e14169.
8. Servioli LF. Vasculitis por IgA del adulto. Caso clínico. RUMI [Internet]. 16 de noviembre de 2023 [citado 20 de mayo de 2025];8(3).
9. Gonçalves JC, Rosa B, ¿Cotter J. Small bowel vasculitis? what a gastroenterologist should know - from diagnosis to management. Curr Opin Gastroenterol. 1 de mayo de 2025;41(3):132–8.
10. Castañeda S, Quiroga-Colina P, Floranes P, Uriarte-Ecenarro M, Valero-Martínez C, Vicente-Rabaneda EF, et al. IgA Vasculitis (Henoch-Schönlein Purpura): An Update on Treatment. J Clin Med. 4 de noviembre de 2024;13(21):6621.
11. Okazaki T, Shinagawa S. Síndrome de vasculitis: diagnóstico y tratamiento.
12. Nam EJ, Kim GW, Kang JW, Im CH, Jeon SW, Cho CM, et al. Gastrointestinal bleeding in adult patients with Henoch-Schönlein purpura. Endoscopy. noviembre de 2014;46(11):981–6.
13. Nevrekar RP, Bhandare P, Khandeparkar A. Clinical Spectrum of Henoch Schonlein Purpura in Adults: A Hospital Based Study. J Assoc Physicians India. febrero de 2022;70(2):11–2.
14. Lopez Castillo ER, Bhatty O. Immunoglobulin A Vasculitis: Contemplating Treatment for Gastrointestinal Involvement. Cureus [Internet]. [citado 20 de mayo de 2025];15(5):e39405.