Neurolisteriosis atípica sin signos meníngeos en adulto mayor diabético: una infección subestimada del sistema nervioso central

Dra. Mariela Nanci Sumire Quispe
MÉDICO CIRUJANO, ESPECIALISTA EN MEDICINA INTERNA

Dra. Haydee Omayra Medina Delgadillo
MÉDICO CIRUJANO, ESPECIALISTA EN MEDICINA INTERNA

Dra. Alexia Chávez Paruma
MÉDICO CIRUJANO, ESPECIALISTA EN MEDICINA INTERNA

RESUMEN

La neurolisteriosis es una manifestación poco frecuente pero grave de la infección por Listeria monocytogenes, que afecta principalmente a personas inmunocomprometidas, recién nacidos, adultos mayores y gestantes. Aunque es una causa rara, representa la tercera causa más común de meningitis bacteriana. Se presenta el caso de una paciente de 84 años con antecedentes de diabetes mellitus y enfermedad de Parkinson que presenta alzas terminas, cefalea y alteración del nivel de conciencia, que a la evaluación no presento rigidez de nuca, ni hallazgos radiológicos significativos en el sistema nervioso central. El cultivo de líquido cefalorraquídeo fue positivo para Listeria monocytogenes. Se inició tratamiento antibiótico, que se mantuvo durante cuatro semanas. Este caso es atípico debido a la ausencia de rigidez de nuca y hallazgos imagenológicos, así como a la presentación clínica poco específica en un adulto mayor con comorbilidades. Se discute la importancia de considerar la neurolisteriosis en el diagnóstico diferencial de meningitis en pacientes geriátricos, dado que podría estar ocurriendo un cambio epidemiológico con un incremento de infección en adultos mayores con factores de riesgo.

Palabras claves: Neurolisteriosis, listeria monocytogenes, diabetes mellitus, meningitis.

INTRODUCCIÓN

Listeria monocytogenes es un bacilo grampositivo presente en el ambiente que puede causar infecciones graves tras consumir alimentos contaminados. Afecta principalmente a inmunocomprometidos, recién nacidos, embarazadas y adultos mayores, con predilección por el sistema nervioso central, donde provoca principalmente meningitis aguda y otras complicaciones neurológicas. (1)

Siendo la tercera causa de neuroinfección a nivel mundial, aunque Cerca del 1% de todos los casos de meningitis son causados por Listeria monocytogenes siendo la rombencefalitis una forma infrecuente de neurolisteriosis que se presenta más habitualmente en inmunocomprometidos. (2)

Los pacientes con infecciones del SNC por Listeria generalmente presentan un inicio más lento de los síntomas en comparación con los pacientes con meningitis bacteriana debido a otros patógenos como neumococos o o meningococos. (3) El síntoma más frecuente es el déficit de movimiento ocular, seguido de cefalea y alteración del estado de conciencia, mientras que la rigidez de nuca es menos común. Esto se debe a que la infección afecta principalmente el tronco encefálico, causando romboencefalitis, lo que explica la ausencia de rigidez de nuca típica de otras meningitis. La invasión de nervios craneales y el edema en esta región contribuyen a la alta mortalidad, especialmente en pacientes inmunocomprometidos. (4) El diagnóstico se realiza mediante cultivos positivos en sangre y líquido cefalorraquídeo (LCR). (5) Se presenta el caso de una paciente inmunocomprometida que desarrolló un cuadro clínico caracterizado por fiebre, agitación psicomotora y alteración del estado de conciencia, sin rigidez de nuca en el examen físico. Esta presentación es poco frecuente, ya que la neurolisteriosis en adultos mayores inmunocomprometidos suele manifestarse con síntomas atípicos y ausencia de signos meníngeos clásicos. El diagnóstico se confirmó mediante cultivo positivo de líquido cefalorraquídeo para Listeria monocytogenes. El tratamiento instaurado con ampicilina a dosis de 2 g cada 4 horas resultó en una mejoría clínica y neurológica significativa, destacando la importancia del diagnóstico y manejo oportuno para un mejor pronóstico.

REPORTE DE CASO:

Paciente mujer de 84 años, previamente funcional, que inició su cuadro clínico con tiempo de enfermedad de siete días con fiebre acompañada de sudoración profusa. Ante estos síntomas, sus familiares le administraron dos tabletas de paracetamol, con mejoría transitoria. Al día siguiente, reapareció la fiebre, esta vez con temperatura documentada de 38°C, asociada a cianosis peribucal. Cinco días antes del ingreso a emergencia, la paciente presentó nuevamente febrícula de leve intensidad, sin otros síntomas relevantes, permaneciendo en su domicilio. Posteriormente, el cuadro se agravó de forma súbita con sudoración profusa persistente, fiebre no cuantificada, cefalea, agitación psicomotora, confusión, alteración del sensorio y un episodio de afasia súbita. Ante el evidente deterioro neurológico, fue trasladada al servicio de emergencias del Hospital HAL para evaluación y manejo especializado. A la evaluación neurológica inicial, se evidenció un puntaje de Glasgow 10/15, sin signos meníngeos como rigidez de nuca. Estudios iniciales: Hemograma sin leucocitosis. Reactantes de fase aguda elevados, Análisis del líquido cefalorraquídeo (LCR) con aspecto ligeramente turbio y Recuento celular 166 células/mm³, con predominio de polimorfonucleares, Proteínas elevadas (hiperproteinorraquia), Glucosa

disminuida (hipoglucorraquia), y test de ADA negativa. ***Tabla 1***. Tomografía cerebral sin contraste ***Figura 1A***. y Resonancia cerebral con contraste ***Figura 1B*** sin hallazgos significativos. El cultivo de LCR fue positivo para Listeria monocytogenes/innocua, confirmando el diagnóstico de meningitis bacteriana por Listeria.

BIOQUIMICA DE LCR	08/03/25	UNIDADES
VOLUMEN	1.2 Ml	
COLOR	AMARILLO	
ASPECTO	Lig. Turbio	
RECUENTO DE CELULAS	166.00	X mm3
MONONUCLEARES	35.0	%
POLIMORFONUCLEARES	65.0	%
LEUCOCITOS	5 – 7	X campo
HEMATIES	2 – 3	X campo
GLUCOSA EN LCR	25	mg/dl
PROTEINAS TOTALES LIQ	142.40	mg/dl

TABLA 1. ESTUDIO DE LCR

Tabla 2. Manifestaciones clínicas en neurolisteriosis Fuente: Autores

	Charlier (1)	Amaya (4)	Mylonakis (33)	Brouwer (31)	Pelegrin (32)	Laguna (13)	Lam (21)	Arslan (14)
Muestra	252	43	820	30	39	16	36	100
Edad (media o DE)	67 ± 16	67 ± 16	54	65 ± 18	64 ± 20	66 ± 18	63,5 ± 10	57 ± 41
Tiempo entre el inicio síntoma y diagnóstico	2 (1 a 4)	2 (2)	3	-	-	1 a 6	-	5 (1 a 30)
Fiebre	244 (97 %)	39 (91 %)	339 (92 %)	27 (90 %)	34 (92 %)	14 (87 %)	-	96 (96 %)
Rigidez de nuca	163 (65 %)	30 (70 %)	-	22 (73 %)	-	-	-	75 (75 %)
Alteración del estado de conciencia	-	-	236 (63 %)	21 (70 %)	44 (73 %)	11 (68 %)	-	70 (70 %)
Cuadro meningítico	-	21 (49 %)	-	13 (43 %)	46 (78 %)	8 (50 %)	-	49 (49 %)
Cefalea	-	29 (67 %)	167 (46 %)	22 (73 %)	42 (72 %)	13 (81,2 %)	-	97 (97 %)
Reflejo cerebeloso oculo fa	300 (40 %)	14 (32 %)	67 (18 %)	11 (37 %)	15 (25 %)	-	5 (13,9 %)	31 (31 %)
Disfunción cerebelosa	81 (4 %)	5 (12 %)	55 (17 %)	2 (7 %)	-	-	0	16 (16 %)
Crisis convulsiva	46 (18 %)	4 (9 %)	19 (5 %)	2 (7 %)	7 (12 %)	2 (12 %)	5 (13 %)	31 (31 %)
Antecedente de inmunocompromiso	216 (86 %)	29 (68 %)	292(63 %)	20 (67 %)	5 (8 %)	10 (62 %)	12 (33 %)	54 (54 %)
Mortalidad	30%	29%	27%	5 (17 %)	14 (28 %)	2 (12 %)	4 (11 %)	25 (25 %)

Fiebre, rigidez de nuca, alteración en el estado mental.

Alteración en el estado de conciencia, cefalea, déficit sensitivo en extremidad.

TABLA 2. ESTUDIO DE LCR

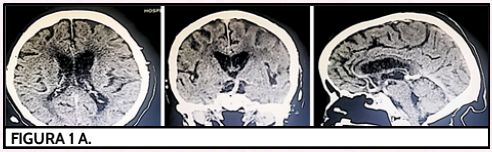

FIGURA 1 A.



FIGURA 1 B.

DISCUCIONES:

Listeria monocytogenes es un patógeno intracelular facultativo grampositivo que puede causar infecciones invasivas graves tras la ingestión de alimentos contaminados. Clínicamente, la listeriosis se presenta con mayor frecuencia como bacteriemia, meningitis o meningoencefalitis . (6) La listeriosis humana, causada principalmente por el consumo de alimentos contaminados, es una enfermedad grave que puede manifestarse de dos formas: infección gastrointestinal no invasiva en individuos inmunocompetentes o listeriosis invasiva en grupos de riesgo, incluidas mujeres embarazadas y recién nacidos, ancianos e individuos inmunodeprimidos. (7) La ausencia de rigidez de nuca se explica porque la infección tiende a afectar el tronco encefálico, manifestándose como rombencefalitis, donde predominan déficits de nervios craneales, alteración del estado mental y síntomas neurológicos focales, en lugar de los signos meníngeos típicos. (8) En este caso, la paciente geriátrica con diabetes mellitus y enfermedad de Parkinson presentó un cuadro clínico atípico, caracterizado por ausencia de rigidez de nuca, signo clásico en la meningitis bacteriana, lo que dificultó el diagnóstico clínico inicial. Esta presentación clínica es consistente con reportes previos que describen la neurolisteriosis en adultos mayores como una entidad con sintomatología poco específica y ausencia frecuente de signos meníngeos.

Desde el punto de vista diagnóstico, el cultivo positivo de líquido cefalorraquídeo para L. monocytogenes es la confirmación definitiva, aunque el inicio clínico más lento y los resultados inespecíficos en el hemograma y la neuroimagen pueden retrasar la sospecha clínica. La tomografía computarizada suele ser normal en etapas iniciales, como se observó en esta paciente, limitando su utilidad para el diagnóstico precoz. (9)

El tratamiento para Listeria es difícil debido a la naturaleza intracelular de la infección y su alta prevalencia de resistencia a antibióticos únicos y múltiples. La terapia antibiótica de primera línea para la listeriosis del SNC incluye ampicilina o penicilina G más aminoglucósido durante al menos 6 semanas. Si la penicilina y la ampicilina no están disponibles, meropenem o trimetoprima-sulfametoxazol son las alternativas preferidas. (10) En nuestro reporte de caso el tratamiento con ampicilina a dosis de 2 g cada 4 horas resultó en una mejoría clínica y neurológica significativa, destacando la importancia del diagnóstico y manejo oportuno para un mejor pronóstico.

En un estudio multicéntrico de 3 años de la meningitis por listeria monocytogenes determinaron la incidencia y factores de riesgo asociados, así como la presentación clínica más frecuente como se observa en la Tabla 2. siendo la edad promedio de presentación de neurolisteriosis en mayores de 60 años, el tiempo d enfermedad promedio desde el inicio de los síntomas hasta el diagnóstico es de 1 a 6 días en el caso que presentamos coincide la edad y tiempo de presentación de la clínica. la fiebre es unas características clínicas típicas en la mayoría de los pacientes que se reporta en más del 90 % según el estudio. la presentación de rigidez de nuca es variable en varios estudios y en 4 estudios este signo estuvo ausente como se reporta en nuestro caso.

La triada clásica de meningitis solo se observó en 5 estudios reportados.

El déficit neurológico estuvo presente en la mayoría de los estudios, aunque en baja proporción. (11)

CONCLUSIÓN

La neurolisteriosis debe ser considerada en el diagnóstico diferencial de cuadros neurológicos en adultos mayores inmunocomprometidos, aun en ausencia de signos meníngeos clásicos como la rigidez de nuca. Este caso pone de manifiesto la presentación atípica de la meningitis por Listeria monocytogenes en una paciente geriátrica con comorbilidades, lo que puede dificultar y retrasar el diagnóstico. La ausencia de hallazgos sugestivos en neuroimagen, así como parámetros inespecíficos en los exámenes de laboratorio, refuerzan la necesidad de un alto índice de sospecha clínica. El cultivo positivo de LCR sigue siendo el estándar diagnóstico, y el tratamiento oportuno con antibióticos adecuados, como la ampicilina, puede resultar en una recuperación significativa. En contextos donde el envejecimiento poblacional y la presencia de enfermedades crónicas son cada vez más frecuentes, este caso subraya la importancia de reconocer las formas clínicas no convencionales de infecciones graves como la neurolisteriosis.

BIBLIOGRAFÍA

1. Elso T MJ, Cartier R L, Gálvez M M, Okuma P C, Rodríguez C P, Quiroz Z G, et al. Neurolisteriosis: Description of seven cases. Revista chilena de neuro-psiquiatría [Internet]. diciembre de 2008 [citado 1 de junio de 2025];46(4):270–9. Disponible en: http://www.scielo.cl/scielo.php?script=sci_abstract&pid=S0717-92272008000400004&lng=en&nrm=iso&tlng=en
2. González DV, Puentes AB, Olivares MF. Meningoencefalitis por Listeria monocytogenes. Revista Cubana de Medicina Intensiva y Emergencias [Internet]. 14 de diciembre de 2020 [citado 1 de junio de 2025];19(4). Disponible en: https://revmie.sld.cu/index.php/mie/article/view/708
3. Trujillo-Gutiérrez V, Campos-Jiménez KI, Mendoza-Aguilar R, Jalil SEL. Neuroinfección por Listeria monocytogenes en un paciente inmunocompetente.
4. Koopmans MM, Brouwer MC, Vázquez-Boland JA, van de Beek D. Human Listeriosis. Clin Microbiol Rev. 23 de marzo de 2023;36(1):e0006019.
5. Bazooyar B. Rhombencephalitis by Listeria Monocytogens in Two Diabetic Patients. Arch Iran Med. septiembre de 2015;18(9):613–5.
6. 3.10.05_Listeria_monocytogenes.pdf [Internet]. [citado 1 de junio de 2025]. Disponible en:https://www.woah.org/fileadmin/Home/esp/Health_standards/tahm/3.10.05_Listeria_monocytogenes.pdf
7. Sousa M, Magalhães R, Ferreira V, Teixeira P. Current methodologies available to evaluate the virulence potential among Listeria monocytogenes clonal complexes. Front Microbiol [Internet]. 10 de octubre de 2024 [citado 2 de junio de 2025];15. Disponible en:https://www.frontiersin.org/journals/microbiology/articles/10.3389/fmicb.2024.1425437/full
8. Bazooyar B. Rhombencephalitis by Listeria Monocytogens in Two Diabetic Patients. Arch Iran Med. septiembre de 2015;18(9):613–5.
9. C.V GSA de. medigraphic.com [Internet]. [citado 2 de junio de 2025]. Disponible en: https://www.medigraphic.com/cgi-bin/new/medigraphic.cgi
10. Zhao Y, Xu C, Tuo H, Liu Y, Wang J. Rhombencephalitis due to Listeria monocytogenes infection with GQ1b antibody positivity and multiple intracranial hemorrhage: a case report and literature review. J Int Med Res [Internet]. 18 de abril de 2021 [citado 2 de junio de2025];49(4):0300060521998568. Disponible en: https://www.ncbi.nlm.nih.gov/pmc/articles/PMC8755651/
11. Amaya-Villar R, García-Cabrera E, Sulleiro-Igual E, Fernández-Viladrich P, Fontanals-Aymerich D, Catalán-Alonso P, et al. Three-year multicenter surveillance of community-acquired listeria monocytogenes meningitis in adults. BMC Infectious Diseases [Internet]. 11 de noviembre de 2010 [citado 2 de junio de 2025];10(1):324. Disponible en: https://doi.org/10.1186/1471-2334-10-324