Diagnóstico Tardío de Síndrome de Alport: Desafíos y Lecciones de un Caso con Afectación Multisistémica

Dr. José Antonio Fuentes Vega
MÉDICO CIRUJANO, ESPECIALISTA EN OFTALMOLOGÍA Y SUBESPECIALISTA EN CORNEA

RESUMEN
El Síndrome de Alport (SA), es una colagenopatía de la membrana basal, se caracteriza por nefropatía hereditaria progresiva, hipoacusia neurosensorial y anomalías oculares. Aunque la enfermedad renal es el foco principal, las manifestaciones oftalmológicas son comunes y a menudo subestimadas, ofreciendo ventanas diagnósticas y pronosticas críticas.

Presentamos el caso de un paciente varón de 23 años con SA donde al examen oftalmológico revelo lenticono anterior, una anomalía patognomónica, hallazgo que apoyo el diagnóstico definitivo. Este caso ilustra la variabilidad fenotípica del SA y resalta como una evaluación oftalmológica detallada puede no solo guiar el diagnóstico diferencial en casos de hematuria inexplicada asociada a una pérdida de la audición progresiva; sino también proporcionar información valiosa sobre la severidad y progresión de la enfermedad sistémica. La integración de la evaluación oftalmológica en el algoritmo diagnóstico del SA es fundamental para el manejo clínico, permitiendo intervenciones tempranas que pueden mitigar la progresión de la enfermedad renal, preservar la audición y la visión.

Palabra clave: Síndrome de Alport, Colagenopatía, Manifestaciones Oftalmológicas, Nefropatía Hereditaria, Hipoacusia Neurosensorial, Caso Clínico.

INTRODUCCIÓN

El Síndrome de Alport (SA) es una nefropatía hereditaria progresiva, ligada predominantemente al cromosoma X, que constituye una de las causas monogénicas más prevalentes de enfermedad renal crónica terminal (ERCT) en el mundo, afectando aproximadamente a 1 de cada 5,000 a 10,000 individuos (1). Esta compleja patología se origina por mutaciones en los genes que codifican las cadenas alfa 3, alfa 4 y alfa 5 del colágeno tipo IV (COL4A3, COL4A4, COL4A5), una proteína fundamental en la estructura y función de las membranas basales de diversos tejidos. ***(Tabla 1).***

Tabla 1. Distribución de cadenas alfa 3, 4 y 5 en el organismo

Riñón	Ojo	Cóclea
Membrana basal glomerular	Cápsula del cristalino	Surco espiral interno y externo
Cápsula de Bowman	Membrana de Descemet	Espiral del limbo
Membrana basal tubular distal	Membrana de Bruch	Prominencia espiral
	Membrana limitante interna	Membrana basilar

Si bien la afectación renal, caracterizada por hematuria microscópica persistente, proteinuria y progresión a ERCT, es el sello distintivo de la enfermedad (2), el SA se manifiesta como una verdadera enfermedad multisistémica, involucrando comúnmente los sistemas oftalmológico y auditivo; y en ocasiones, otros tejidos con colágeno tipo IV (3).

La afectación extrarrenal es crucial para el diagnóstico y el manejo integral del SA. La hipoacusia neurosensorial bilateral progresiva es una de las manifestaciones más frecuentes, afectando a la mayoría de los varones con SA ligado al X y a muchos pacientes con formas autosómicas (4). A nivel ocular, el lenticono anterior es un hallazgo patognomónico que, junto con los flecks maculares y otras anomalías retinianas o corneales, puede ofrecer pistas diagnosticas tempranas y orientar el pronóstico de la enfermedad renal (5). En raras ocasiones, se han reportado otras manifestaciones, como leiomiomatosis o aneurismas intracraneales, lo que subraya la naturaleza sistemática y la variabilidad fenotípica del SA (3).

A pesar del conocimiento creciente sobre su base genética y sus diversas manifestaciones, el diagnóstico del SA a menudo se retrasa, lo que repercute negativamente en la oportunidad de iniciar terapias renoprotectoras que pueden enlentecer la progresión de la enfermedad renal (6). El presente reporte de caso describe a un paciente joven con Síndrome de Alport que exhibe un espectro completo de manifestaciones multisistémicas, incluyendo afectación renal, auditiva y ocular, destacando la importancia de un enfoque diagnóstico integral y la necesidad de un trabajo multidisciplinario para optimizar el pronóstico y la calidad de vida de los pacientes afectados.

REPORTE DE CASO

Paciente varón de 23 años de edad, acude por disminución de agudeza visual en ambos ojos de forma progresiva desde hace años a pesar de estar usando lentes correctores permanentes, última medida hace 2 años; se encuentra en hemodiálisis desde hace 4 años por enfermedad renal crónica terminal; además refiere perdida de la audición bilateral hace años.

Al examen presenta: Agudeza Visual sin Corrección en Ojo Derecho (OD): 20/100 y Ojo Izquierdo (OI): Cuenta dedos a 2 mts. Agudeza Visual con Corrección de lentes en uso OD: 20/25 y OI: 20/30. Al examen del segmento anterior se aprecia en OD: Tiempo de ruptura de la película lagrimal >10 segundos; conjuntiva normal; cornea trasparente; cámara anterior media; cristalino con ligera opacidad puntiforme en el centro. OI: Tiempo de ruptura de la película lagrimal >10 segundos; conjuntiva normal; cornea

trasparente; cámara anterior media; cristalino con ligera opacidad puntiforme en el centro.
Refracción: OD Esfera -4.75 Cilindro -4.25x 16° y OI Esfera -12.75 Cilindro -5.00x 177°.
Queratometria: OD K1: 39.5 Dp K2: 41.25 Dp OI K1:39.0 Dp K2:40.75Dp.

Oftalmoscopia Indirecta (Fondo de Ojo) se aprecia en OD Midriasis de 8mm; Retina aparentemente normal; Disco óptico relación copa/disco RCD: 0,4 (V/H); Macula con brillo foveal; Vítreo trasparente; Cristalino se aprecia protrusión cónica en la parte anterior. OI Midriasis de 8mm; Retina aparentemente normal; Disco óptico relación copa/disco RCD: 0,4 (V/H); Macula con brillo foveal; Vítreo trasparente; Cristalino se aprecia protrusión conica en la parte anterior.

Fotografía clínica de ambos ojos en midriasis farmacológica para examen de fondo de ojo, tomada con la lámpara de hendidura en consultorio de oftalmología N°7. ***Fig (1,2,3 y 4)***. Tomografía de Coherencia Óptica de Segmento Anterior (Cornea-Cristalino) con Pentacam mediante imágenes de Scheimpflug donde se aprecia el lenticono anterior en ambos ojos. ***Fig (5.6.7 y 8).***



Fig. 1 Fotografía Clínica del Ojo Derecho en la lampara de hendidura con iluminación difusa, consultorio de oftalmología N°77 HAL. Se aprecia discreta alteración central de la capsula anterior del cristalino derecho.



Fig. 2 Fotografía Clínica del Ojo Derecho en la lámpara de hendidura con iluminación focal directa, consultorio de oftalmología N°77 HAL. Se aprecia discreta protrusión cónica central de la capsula y corteza del cristalino derecho (Lenticono anterior)

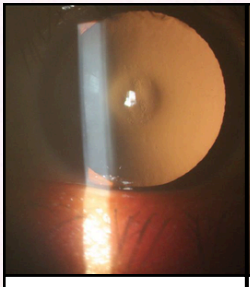

Fig. 3 Fotografía Clínica del Ojo Izquierdo en la lámpara de hendidura con iluminación difusa, consultorio de oftalmología N°77 HAL. Se aprecia alteración central de la capsula anterior del cristalino izquierdo.

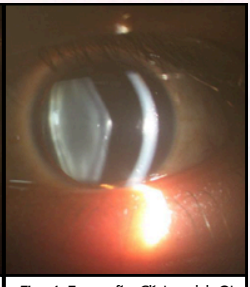

Fig. 4 Fotografía Clínica del Ojo Izquierdo en la lámpara de hendidura con iluminación focal directa, consultorio de oftalmología N°77 HAL. Se aprecia marcada protrusión cónica central de la capsula y corteza del cristalino izquierdo (Lenticono anterior).

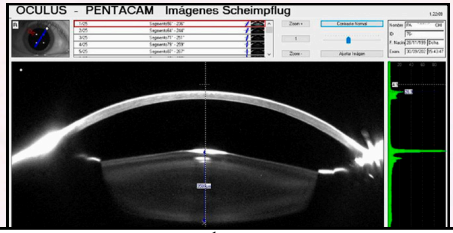

Fig. 5 Tomografía de Coherencia Óptica de Segmento Anterior (Cornea – Cristalino) del Ojo Derecho mediante imágen Scheimpflug tomadas por PENTACAM. Se aprecia la discreta alteración central de la capsula anterior del cristalino derecho.

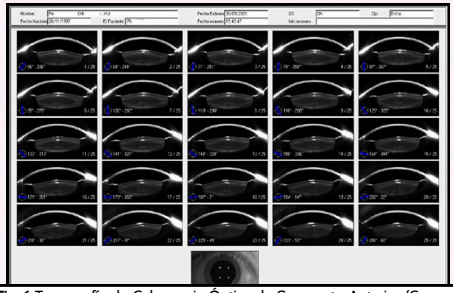

Fig. 6 Tomografía de Coherencia Óptica de Segmento Anterior (Cornea – Cristalino) del Ojo Derecho mediante la captura de multiples imágenes Scheimpflug, en 360° por PENTACAM. Se aprecia la discreta alteración central de la capsula anterior del cristalino derecho.

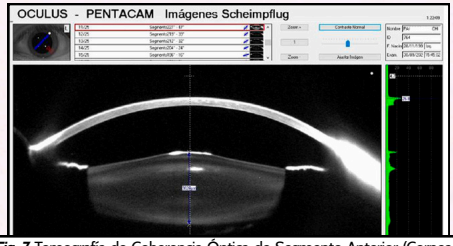

Fig. 7 Tomografía de Coherencia Óptica de Segmento Anterior (Cornea – Cristalino) del Ojo Izquierdo mediante imágen Scheimpflug tomadas por PENTACAM. Se aprecia una marcada protrusión cónica central de la capsula y corteza del cristalino izquierdo.

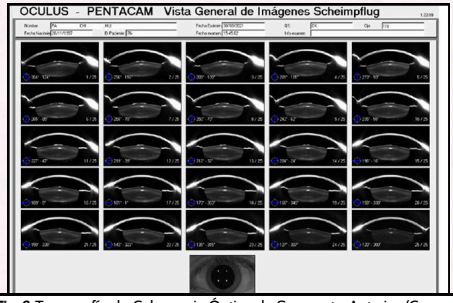

Fig. 8 Tomografía de Coherencia Óptica de Segmento Anterior (Cornea – Cristalino) del Ojo Izquierdo mediante la captura de múltiples imágenes Scheimpflug, en 360° por PENTACAM. Se aprecia la marcada protrusión cónica de la capsula y corteza del cristalino izquierdo.

Evaluaciones previas a la consulta por Oftalmología: Evaluación por Hematología (14/06/2016): Con diagnóstico de Anemia Severa y solicita i/c a Nefrología. Evaluaciones por Nefrología en varias oportunidades (Desde el 27/06/2016 al 09/03/2020): Diagnóstico de IRCT y Anemia Secundaria por lo que se le indica Hemodiálisis las que recibió en varias oportunidades.

Se hospitalizo en medicina varones (28/06/2016 al 02/07/2016): Diagnostico de Enfermedad Crónica Renal Reagudizada; Anemia Severa e HTA. Se hospitalizo en medicina varones (07/01/2018 al 09/01/2018): Diagnostico ERCT en Hemodiálisis; Anemia Crónica; Insuficiencia Respiratoria Aguda; Síndrome Urémico. Se hospitalizo en medicina varones (08/03/2020 al 10/03/2020): Diagnostico ERCT en Hemodiálisis; Anemia Moderada; Síndrome Hemoptoico; Insuficiencia Respiratoria en Resolución.

Evaluación por Oftalmología (09/09/2021): Diagnostico presuntivo de Lenticono Bilateral; Miopía Patológica; Hipoacusia Bilateral e IRCT; se solicita I/C a Otorrinolaringología.
Evaluación por Otorrinolaringología (16/09/2021): Diagnostico Hipoacusia Neurosensorial Bilateral; D/C Sordera por Ruido.
Evaluación por Oftalmología (23/09/2021): Diagnostico Síndrome de Alport; Lenticono Anterior; Hipoacusia Neurosensorial Bilateral; Enfermedad Renal Crónica Terminal en Hemodiálisis.

DISCUSIÓN

La presentación clínica del Sindrome de Alport (SA) en nuestro paciente resalta la naturaleza heterogenea y multisistémica de esta nefropatía hereditaria. Se entiende que la progresión a enfermedad renal crónica terminal es la característica distintiva de esta patología, la coexistencia de hipoacusia neurosensorial bilateral y particularmente manifestaciones oftalmológicas atípicas, refuerzan la importancia de un enfoque diagnóstico y de seguimiento. Nuestro caso expone una combinación de hallazgos que no solo confirman el diagnóstico de SA, sino que además ofrecen perspectivas sobre la variabilidad fenotípica y la necesidad de un manejo multidisciplinario por varias especialidades médicas.

El compromiso oftalmológico, observado en este paciente a través de la presencia del lenticono anterior, es un aspecto crucial para el diagnóstico temprano del SA. El lenticono anterior, aunque considerado patognomónico, no está presente en todos los pacientes y su ausencia no excluye el diagnostico (7). Sin embargo, su identificación, como en nuestro caso, debe alertar al clínico sobre la posibilidad de SA, incluso antes de que se establezca una disfunción renal significativa. La presentación atípica o particularmente severa de estas características oculares en nuestro paciente podría ser indicativa de una mutación especifica o de factores modificadores aún por explorar, lo que resalta la necesidad de un análisis genético exhaustivo para entender la correlación genotipo-fenotipo.

Haciendo una comparación con la literatura existente, este caso nos demuestra la importancia del trabajo en equipo con las distintas especialidades médicas involucradas. La detección precoz de las anomalías oculares y auditivas puede guiar la sospecha diagnostica y permitir el inicio oportuno de terapias renoprotectoras, como los inhibidores de la enzima convertidora de angiotensina (IECA) o los bloqueadores del receptor de angiotensina (ARA II), que han demostrado enlentecer la progresión de la enfermedad renal(8). Este paciente ejemplifica como un examen oftalmológico detallado no es solo un complemento diagnóstico, sino una herramienta invaluable para el screening de familiares de riesgo y para la estratificación pronostica. La progresión de la hipoacusia y las alteraciones oculares también pueden servir como marcadores de la actividad y la severidad de la enfermedad sistémica, lo que sugiere un rol para la vigilancia regular de estos sistemas en el manejo a largo plazo.

CONCLUSIÓN

En conclusión, nuestro reporte de caso enfatiza que el Síndrome de Alport es una enfermedad multisistémica que requiere una alta sospecha clínica, un enfoque diagnóstico integral que involucre la evaluación oftalmológica y auditiva; y no menos importante un manejo multidisciplinario para optimizar los resultados clínicos y mejorar la calidad de vida de nuestros pacientes.

BIBLIOGRAFÍA

1. Alport, A.C. (1927). Hereditary familial congenital haemorrhagic nephritis. British Medical Journal, 1(3459), 504-506.
2. Kashtan, C.E. (2010). Alport síndrome: an update. Pediatric Nephrology, 25(9), 1641-1648.
3. Longo, I.,et al. (2017). Alport síndrome: a review of the clinical and genetic features. Journal of Clinical Medicine, 6(5),51.
4. Groopman, E.E., et al. (2018). Genetic testing for Alport síndrome: a clinical and molecular approach. Clinical Journal of the American Society of Nephrology, 13(7), 1146-1152.
5. Savige, J., et al. (2022). Alport Syndrome: Consensus on Diagnostic Criteria, Management, and Clinical Trials. Kidney International Reports, 7(8), 1629-1647.
6. Barratt, J., et al. (2020). Emerging therapies for Alport síndrome. Kidney International, 98(3), 577-589.
7. Kashtan, C.E. (2021). Alport Syndrome: Diagnosis and Management. Clinical Journal of the American Society of Nephrology, 16(12), 1954-1961.
8. Gross, O.,et al. (2012). ACE inhibition is kidney protective in Alport syndrome: results from a retrospective European study. Nephrology Dialysis Transplantation, 27(3), 1012-1018.