Nuevas Perspectivas Diagnósticas y Terapéuticas en el Manejo de la Displasia del Desarrollo de la Cadera en Niños y Adolescentes

Dr. Nicanor Mellado Villafuerte
MÉDICO CIRUJANO, ESPECIALISTA EN ORTOPEDIA Y TRAUMATOLOGÍA

La displasia del desarrollo de la cadera (DDC) continúa siendo una de las principales causas de disfunción articular en la infancia y la adolescencia. La detección temprana y el abordaje individualizado son fundamentales para evitar secuelas a largo plazo, como artrosis precoz. En los últimos años se han producido avances significativos en diagnóstico por imágenes, técnicas quirúrgicas y enfoques conservadores. Este artículo revisa los hallazgos más relevantes desde una perspectiva multidisciplinaria.

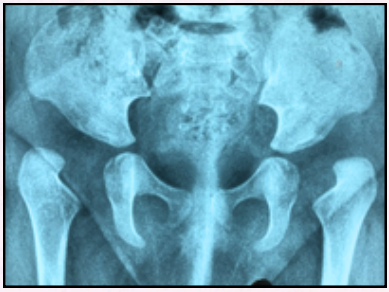

La displasia del desarrollo de la cadera (DDC) es un espectro de alteraciones anatómicas que afectan la articulación coxofemoral, desde inestabilidad leve hasta luxación completa. Aunque se presenta principalmente en el período neonatal, los diagnósticos tardíos —especialmente en adolescentes— han motivado el desarrollo de nuevas estrategias terapéuticas. La prevalencia varía entre 1,5 y 20 por cada 1.000 nacidos vivos, dependiendo del método diagnóstico y los factores étnicos y geográficos (Novais et al., 2024).

El diagnóstico precoz continúa siendo esencial. La ecografía de Graf sigue siendo el estándar de oro en lactantes menores de 6 meses. No obstante, avances recientes en inteligencia artificial aplicada a imágenes han permitido automatizar la clasificación de displasia con mayor precisión y menor variabilidad interobservador (Lee et al., 2023). En adolescentes, la resonancia magnética articular con contraste (MRA) ha demostrado ser útil para evaluar lesiones asociadas como el pinzamiento femoroacetabular o daño labral (Weinstein et al., 2025).

El tratamiento depende de la edad al diagnóstico:

- ***<6 meses:*** El uso del arnés de Pavlik continúa siendo el pilar terapéutico. Sin embargo, estudios recientes han optimizado las indicaciones y duración para reducir complicaciones como necrosis avascular (Sankar et al., 2024).
- ***6–18 meses:*** En el caso de displasias leves, se indica el uso de ortesis tipo férulas de cadera, pero si el trastorno es severo como una luxación se prefiere la reducción cerrada bajo anestesia general seguida de inmovilización en yeso pelvipedio. El uso de fluoroscopia tridimensional ha mejorado los resultados quirúrgicos y reducido la tasa de redislocación (Schoenecker et al., 2023).
- ***>18 meses***: En pacientes con diagnóstico tardío, la reducción abierta es común. Se ha evidenciado que el abordaje medial modificado permite una mejor visualización anatómica y preservación de estructuras vasculares (Yang et al., 2025). Además de la reducción abierta dependiendo de la severidad y el pronóstico de la displasia se indican osteotomías tanto femorales y/o pélvica.

En adolescentes con DDC sintomática, las opciones se centran en preservar la articulación:

- ***Osteotomía periacetabular de Ganz (PAO):*** Se mantiene como el tratamiento quirúrgico estándar. Avances en planificación tridimensional asistida por computadora permiten mejorar la corrección del acetábulo y disminuir complicaciones postoperatorias (Novais et al., 2024).
- ***Artroscopía de cadera:*** Indicada en displasia leve con dolor por lesiones del labrum o pinzamiento. Su indicación debe ser cuidadosa y suele combinarse con procedimientos reconstructivos (Weinstein et al., 2025).
- ***Terapia física personalizada:*** Estudios recientes resaltan el papel de la rehabilitación individualizada como herramienta no quirúrgica en displasias leves, mejorando funcionalidad y reduciendo dolor (Kurosaka et al., 2023).

La DDC sigue representando un desafío clínico, especialmente en adolescentes con diagnóstico tardío. Los avances en imagenología, técnicas quirúrgicas mínimamente invasivas y planificación personalizada han transformado el manejo de esta patología. La implementación de nuevas tecnologías y un enfoque multidisciplinario continúan siendo claves para mejorar los desenlaces funcionales a largo plazo.

BIBLIOGRAFÍA

1. Kurosaka, M., Tanaka, Y., & Sato, H. (2023). Rehabilitation strategies for adolescent developmental dysplasia of the hip. Journal of Pediatric Orthopaedics, 43(1), 45–52.
2. Lee, J. H., Kim, S. Y., & Park, H. J. (2023). AI-assisted ultrasound for early detection of DDH: A multicenter validation study. Radiology in Pediatrics, 12(4), 312–320.
3. Novais, E. N., Millis, M. B., & Kim, Y. J. (2024). Periacetabular osteotomy for adolescent hip dysplasia: Update on techniques and outcomes. Clinical Orthopaedics and Related Research, 482(2), 183–195.
4. Sankar, W. N., Williams, N., & Flynn, J. M. (2024). Optimizing Pavlik harness treatment in infants with DDH. Journal of Bone and Joint Surgery - American Volume, 106(5), 410–418.