Glomerulonefritis membranosa asociada a vasculitis cutánea de pequeños vasos: probable reacción inflamatoria mediada por inmunocomplejos

Daniel Paul Casasola Lopez
MÉDICO CIRUJANO

Lizeth Jovana Gomez Loaiza
MÉDICO CIRUJANO

RESUMEN
Se presenta el caso de un varón de 61 años con antecedente de hipertensión arterial, que ingresó por edema generalizado de rápida progresión, oliguria y deterioro de la función renal. Los estudios evidenciaron síndrome nefrótico severo con proteinuria en rango nefrótico, hipoalbuminemia, dislipidemia y elevación de creatinina.

Durante la hospitalización desarrolló lesiones cutáneas en extremidades inferiores, cuya biopsia confirmó vasculitis cutánea de pequeños vasos. La biopsia renal mostró glomerulonefritis membranosa sin compromiso vasculítico renal. El tratamiento con pulsos de metilprednisolona produjo mejoría clínica y funcional. El cuadro sugiere un proceso sistémico mediado por inmunocomplejos.

Palabras clave: glomerulonefritis membranosa, vasculitis cutánea, inmunocomplejos, síndrome nefrótico, biopsia renal.

INTRODUCCIÓN

La glomerulonefritis membranosa es una causa frecuente de síndrome nefrótico en adultos (1), caracterizada por depósitos subepiteliales de inmunocomplejos con activación del complemento y daño podocitario (2). Puede ser primaria, mediada por autoanticuerpos como PLA2R o THSD7A, o secundaria a infecciones, fármacos, enfermedades autoinmunes o neoplasias, que representan entre el 20 % y 30 % de los casos (3).

La vasculitis cutánea de pequeños vasos, especialmente la vasculitis leucocitoclástica, es una entidad inflamatoria mediada por inmunocomplejos (4). La coexistencia de ambas condiciones es infrecuente y sugiere un mecanismo fisiopatológico común con compromiso sistémico, con relevantes implicancias diagnósticas y terapéuticas (5)(6).

REPORTE DE CASO

Paciente masculino de 61 años, con antecedente de hipertensión arterial, que ingresó por un cuadro de edema generalizado de rápida progresión, oliguria y deterioro de la función renal. Al examen físico destacó anasarca severa con derrames serosos. *Figura 1*

Figura1. Se observa erupción purpúrica palpable, bilateral y simétrica en miembros inferiores, con áreas de coalescencia formando placas equimóticas. Nótese la presencia de lesiones bulosas hemorrágicas en la región medial del tobillo, indicativas de intenso daño inflamatorio en la interfase dermo-epidérmica.



Los estudios de laboratorio evidenciaron síndrome nefrótico severo, con proteinuria en rango nefrótico, hipoalbuminemia profunda, dislipidemia, elevación de creatinina sérica y marcadores inflamatorios elevados. Los estudios inmunológicos, incluyendo ANCA, anticuerpos anti-ADN de doble cadena y niveles de complemento (C3 y C4), fueron negativos.

Se realizó biopsia de piel, que evidenció vasculitis cutánea de pequeños vasos de carácter reactivo, compatible con vasculitis leucocitoclástica. Figura 2A, Figura 2B y Figura 2C

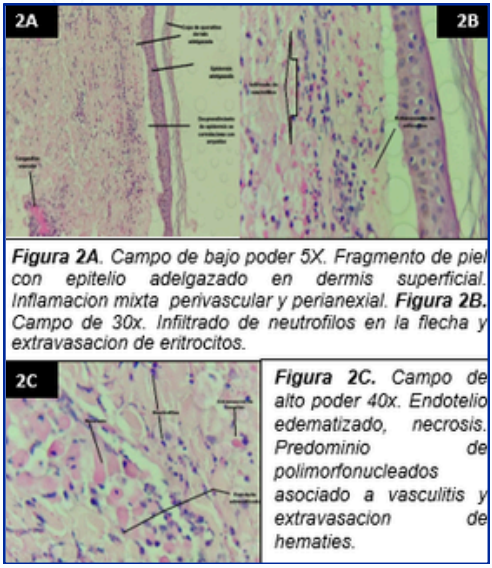

***Figura 2A**. Campo de bajo poder 5X. Fragmento de piel con epitelio adelgazado en dermis superficial. Inflamacion mixta perivascular y perianexial. **Figura 2B.** Campo de 30x. Infiltrado de neutrofilos en la flecha y extravasacion de eritrocitos.*

***Figura 2C.** Campo de alto poder 40x. Endotelio edematizado, necrosis. Predominio de polimorfonucleados asociado a vasculitis y extravasacion de hematies.*

Ante la evolución desfavorable, la biopsia renal confirmó glomerulonefritis membranosa sin vasculitis renal, asociada a injuria tubular. El tratamiento con metilprednisolona produjo mejoría clínica y renal parcial. Durante la hospitalización presentó infecciones intercurrentes, manejadas oportunamente, en el contexto de síndrome nefrótico severo e inmunosupresión.

DISCUSIÓN

La glomerulonefritis membranosa es actualmente entendida como una enfermedad inmunomediada heterogénea, en la cual el mecanismo fisiopatológico depende del origen del antígeno involucrado (1). En las formas primarias, el daño glomerular resulta de autoanticuerpos dirigidos contra antígenos podocitarios intrínsecos, mientras que en las formas secundarias el depósito glomerular ocurre como consecuencia de inmunocomplejos circulantes formados frente a estímulos antigénicos persistentes (3).

La vasculitis cutánea de pequeños vasos, particularmente la vasculitis leucocitoclástica, representa el prototipo de enfermedad cutánea mediada por inmunocomplejos (4). Estudios recientes confirman que el depósito vascular de complejos antígeno-anticuerpo activa el complemento y recluta neutrófilos, generando daño endotelial y extravasación de eritrocitos, lo que se correlaciona con los hallazgos histopatológicos observados en este paciente (6).La asociación entre vasculitis cutánea y glomerulopatías no proliferativas, como la GNM, ha sido descrita de forma esporádica en la literatura reciente, particularmente en el contexto de procesos inflamatorios sistémicos reactivos (5). A diferencia de las vasculitis ANCA-asociadas, estas entidades no cursan con glomerulonefritis necrosante ni semilunas, lo cual concuerda con los hallazgos renales de este caso (7).

La negatividad de los marcadores inmunológicos sistémicos, incluyendo ANCA, anticuerpos anti-ADN de doble cadena y niveles de complemento, no excluye un mecanismo mediado por inmunocomplejos, dado que la activación del complemento puede ser predominantemente local, sin consumo sistémico detectable (3)(8). Este fenómeno ha sido bien documentado en la glomerulonefritis membranosa secundaria y en la vasculitis cutánea limitada a piel.

La literatura describe casos de vasculitis leucocitoclástica asociada a compromiso renal proliferativo, como la vasculitis por IgA. En contraste, el presente caso corresponde a un adulto con vasculitis leucocitoclástica cutánea y glomerulonefritis membranosa no proliferativa, sin semilunas ni vasculitis renal, lo que resalta la heterogeneidad y rareza de esta asociación. El tratamiento con corticoides sistémicos se asoció a mejoría clínica significativa, apoyando un mecanismo inflamatorio inmunomediado; no obstante, se destaca la necesidad de vigilancia estricta por el mayor riesgo de infecciones en pacientes con síndrome nefrótico severo bajo inmunosupresión. (9). Este caso resalta la importancia de un abordaje diagnóstico integral que incluya biopsia renal y cutánea en pacientes con síndrome nefrótico, falla renal y manifestaciones cutáneas, permitiendo identificar mecanismos fisiopatológicos compartidos y optimizar la estrategia terapéutica.

BIBLIOGRAFÍA

1. Ronco P, Beck L, Debiec H, et al. Membranous nephropathy. Nature Reviews Disease Primers. 2021;7(1):69. Disponible en https://pubmed.ncbi.nlm.nih.gov/34593809/
2. Bobart SA, De Vriese AS, Pawar AS, et al. Noninvasive diagnosis of primary membranous nephropathy using phospholipase A2 receptor antibodies.Kidney Int. 2020;97(3):429–438. Disponible en: https://pubmed.ncbi.nlm.nih.gov/30665573/
3. Couser WG, Fervenza FC. Membranous nephropathy: a disease of complement dysregulation? Clin J Am Soc Nephrol. 2021;16(5):795–803.
4. Micheletti RG, Werth VP. Small vessel vasculitis of the skin. Rheum Dis Clin North Am. 2021;47(2):191–210.Disponible en. https://pubmed.ncbi.nlm.nih.gov/25399937/
5. D'Agati VD, Kudose S. Immune complex glomerulonephritis: recent advances. Clin J Am Soc Nephrol. 2020;15(4):552–564.
6. Carlson JA. Cutaneous leukocytoclastic vasculitis: update on pathogenesis and classification. Am J Dermatopathol. 2020;42(11):753–772. Disponible en: https://pubmed.ncbi.nlm.nih.gov/16314707/
7. Jennette JC. Overview of the 2022 ACR/EULAR classification of vasculitis. Kidney Int. 2023;103(2):251–264. Disponible en: https://ard.eular.org/article/S0003-4967(24)08730-2/fulltext
8. Glassock RJ. Secondary membranous glomerulonephritis: pathogenesis and diagnosis. Kidney Int Rep. 2021;6(9):2287–2296.
9. Kronbichler A, et al. Infectious complications in nephrotic syndrome. Nat Rev Nephrol. 2022;18(10):635–65