Reparación laparoscopica transabdominal preperitoneal (TAPP) ventral, en hernia supraumbilical primaria : reporte de caso y revisión de literatura

Luis Eduardo Espinoza Gonzales
MÉDICO CIRUJANO

Jorge Gabriel Obando Cazorla
MÉDICO CIRUJANO, ESPECIALISTA EN CIRUGÍA

RESUMEN

Se presenta el caso de una paciente femenina de 30 años con hernia ventral supraumbilical primaria, manejada mediante reparación laparoscópica TAPP ventral con creación de un colgajo "flap" peritoneal, cierre del defecto y colocación de malla de polipropileno en plano preperitoneal. El procedimiento se realizó sin complicaciones intraoperatorias y la evolución postoperatoria fue favorable y alta hospitalaria precoz. El abordaje TAPP ventral permite la colocación extraperitoneal de la malla, evitando el contacto con las vísceras constituyendo una alternativa factible y reproducible para el manejo de hernias ventrales seleccionadas.

INTRODUCCIÓN

Las hernias umbilicales y supraumbilicales representan una causa relevante de morbilidad quirúrgica en la población adulta. Se ha descrito que hasta el 65 % de las hernias umbilicales en el adulto requerirán reparación quirúrgica a lo largo de la vida, y que entre el 3 y 5 % pueden evolucionar hacia complicaciones que requieran cirugía urgente, como encarcelación o estrangulación (1) (2).

Existe una alta carga asistencial relacionada con la patología herniaria en el Perú, particularmente en el sistema público de salud, aun cuando no existen registros nacionales consolidados que muestren con precisión la prevalencia de hernias ventrales como las umbilicales, siendo estas y las hernias inguinales los dos tipos más frecuentes de hernias ventrales en el mundo (3) (4). Estas observaciones son concordantes con lo descrito en guías internacionales, que reconocen a la patología herniaria como una de las causas más frecuentes de cirugía electiva a nivel global(2) (5)

Esta patología se encuentra asociada frecuentemente a factores de riesgo como obesidad, trabajos de esfuerzo físico y comorbilidades metabólicas(3) (4).
Nuestro reporte de caso resalta la importancia de optimizar y modernizar las técnicas quirúrgicas empleadas, incluyendo la incorporación progresiva de abordajes mínimamente invasivos como el TAPP ventral (5).El presente caso demuestra la factibilidad del abordaje TAPP ventral en un hospital público regional, constituyendo una alternativa válida para pacientes seleccionados y contribuyendo a la modernización de la cirugía de pared abdominal en dicho ámbito asistencial.

PRESENTACIÓN DEL CASO CLÍNICO

Se presenta el caso de la paciente de 30 años de edad que acudió a consulta por una tumoración a nivel supraumbilical, de evolución progresiva de aproximadamente 7 años. Al examen físico se evidenció una hernia supraumbilical primaria, reductible, sin signos de complicación aguda. Los estudios de imagen confirmaron un defecto de la línea media supraumbilical, por lo que se indicó reparación quirúrgica electiva.

El procedimiento se realizó mediante abordaje laparoscópico TAPP ventral, con creación de un "flap" peritoneal, disección del espacio preperitoneal, reducción del saco herniario y colocación de una malla protésica en plano preperitoneal, seguida del cierre del peritoneo. La cirugía se desarrolló sin complicaciones intraoperatorias, y la paciente presentó una evolución postoperatoria favorable, con alta precoz.

Figura 1:(A) Paciente en posición francesa. (B) Orificio herniario localizado en línea media supraumbilical de 1,5 x 1,5 cm

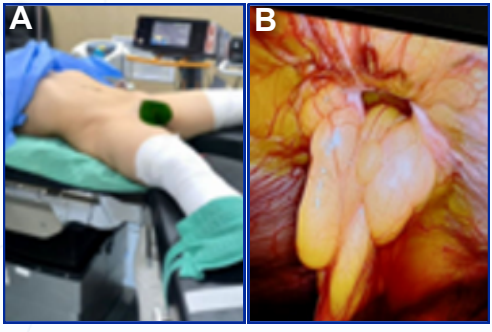

PROCEDIMIENTO QUIRÚRGICO

Bajo anestesia general, se colocó a la paciente en posición francesa. Se realizó abordaje laparoscópico con óptica de 30°, utilizando tres trocares. Bajo visión laparoscópica se identificó un defecto supraumbilical primario de aproximadamente 1,5 x 1,5 cm de diámetro. Se procedió a la reducción completa del saco herniario y a la disección del espacio preperitoneal mediante la creación de un "flap" peritoneal. El defecto fue cerrado con sutura barbada continua. Posteriormente, se colocó una malla de polipropileno de 6 × 6 cm en plano preperitoneal, logrando un solapamiento mínimo de al menos 4 – 5 cm en todos los márgenes. La malla fue fijada con dispositivo de fijación mecánica (SecureStrap®, Ethicon). Finalmente, se realizó el cierre completo del "flap" peritoneal, cubriendo la prótesis y evitando el contacto directo con las vísceras.

Figura 2:(A-B) Identificación del anillo herniario y creación del "flap" peritoneal. (C) Colocación de malla de polipropileno posterior a cierre de defecto con sutura barbada, malla se fijó con SecureStrap®, Ethicon. (D) Cierre del "flap" peritoneal para evitar contacto visceral.

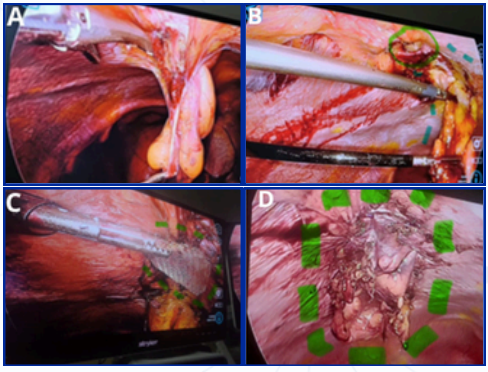

Figura 3: (A) Defecto en región supraumbilical previo a corrección quirúrgica. (B) Post Operatorio inmediato, se observa reducción completa de defecto en pared abdominal.

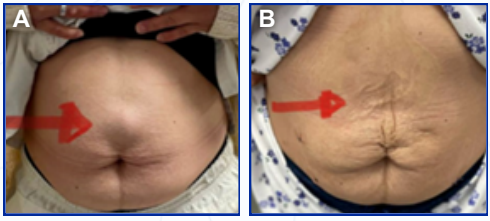

DISCUSIÓN

El abordaje laparoscópico ha demostrado ventajas consistentes frente a la cirugía abierta, incluyendo menor dolor postoperatorio, menor tasa de infección del sitio quirúrgico y reducción de la estancia hospitalaria, manteniendo tasas de recurrencia comparables cuando la técnica es adecuadamente indicada y ejecutada. El presente caso se alinea con estos hallazgos, evidenciando una evolución postoperatoria favorable y una recuperación precoz, incluso en el contexto de un hospital público regional(6) (7).

A diferencia de las técnicas intraperitoneales, como el Intraperitoneal Only Mesh (IPOM), el TAPP ventral permite la colocación de la malla en el plano preperitoneal, considerado anatómica y biológicamente óptimo, al evitar el contacto directo de la prótesis con las vísceras intraabdominales(4) (5). Esta característica se asocia a una menor formación de adherencias y a una reducción de complicaciones protésicas a largo plazo, especialmente relevantes en pacientes jóvenes o con expectativa de vida prolongada(5).

En el ámbito de los hospitales públicos, la implementación del TAPP ventral adquiere una relevancia particular. A diferencia de otras técnicas avanzadas que requieren plataformas robóticas o insumos de alto costo, el TAPP ventral puede realizarse con equipamiento laparoscópico convencional, lo que lo convierte en una alternativa potencialmente reproducible y sostenible en sistemas de salud con recursos limitados (8).

El presente caso adquiere relevancia adicional al tratarse del primer TAPP ventral realizado a nivel institucional en un hospital público de la región Cusco. Este hecho no solo demuestra la factibilidad del abordaje en dicho contexto, sino que también abre la posibilidad de su implementación progresiva y protocolizada en pacientes seleccionados, contribuyendo al desarrollo y modernización de la cirugía de pared abdominal en el sistema público regional.

CONCLUSIÓN

El abordaje laparoscópico preperitoneal transabdominal (TAPP ventral) constituye una alternativa factible, segura y reproducible para la reparación de hernias supraumbilicales primarias, al permitir combinar los beneficios de la cirugía mínimamente invasiva con los principios anatómicos de la reparación extraperitoneal. En el presente caso, la técnica se asoció a una evolución postoperatoria favorable, sin complicaciones y con alta hospitalaria precoz, lo que respalda su adecuada aplicación en pacientes seleccionados.

Este reporte corresponde al primer caso institucional realizado mediante TAPP ventral en el ámbito hospitalario público de la región Cusco, lo que representa un hito en la incorporación de técnicas avanzadas de cirugía de pared abdominal en nuestro medio.

BIBLIOGRAFÍA

1. Anouchka CH, Sahand B, Stephen W. Leslie. Umbilical Hernia. En: StatPearls [Internet]. Qeios; 2020. Disponible en: https://www.qeios.com/read/definition/12013
2. Antoniou SA, Tsokani S, Mavridis D, López-Cano M, Antoniou GA, Stefanidis D, et al. Guideline Assessment Project: Filling the GAP in Surgical Guidelines: Quality Improvement Initiative by an International Working Group [Internet]. Vol. 269, Annals of surgery. NLM (Medline); 2019 [citado el 2 de febrero de 2026]. p. 642–51. Disponible en: https://academic.oup.com/bjsopen/article/4/2/342/6061333?login=false
3. Flores Adrianzén AF. Características clínico - epidemiológicas post operatorias en pacientes con necrosis intestinal en hernia inguinal y/o crural en un hospital docente en Lima - Perú en periodo 2015-2020 [Internet]. [Lima]; 2021 [citado el 2 de febrero de 2026]. Disponible en: https://repositorio.upch.edu.pe/handle/20.500.12866/9460
4. Carrasco Palomino JE. Prevalencia de hernias inguinales indirectas en pacientes que acuden al Hospital San Juan de Dios Pisco 2019 al 2022 [Internet]. [Ica]; 2023 [citado el 2 de febrero de 2026]. Disponible en: https://repositorio.unica.edu.pe/items/a628eda6-f8c3-49f3-bde7-ab18bd0adf3d
5. Equisoain-Azcona A, García-Quijada García J, Sanz-Ongil R, Bustamante-Recuenco C, Martínez-Minuesa L, Sobrino-Grande Â, et al. Totally Extraperitoneal Approach With Preperitoneal Repair for the Treatment of Midline Hernia Defects: A Case Series and Single-Center Experience. Journal of Abdominal Wall Surgery [Internet]. 2025 [citado el 2 de febrero de 2026];4. Disponible en: https://www.frontierspartnerships.org/journals/journal-of-abdominal-wall-surgery/articles/10.3389/jaws.2025.14611/full
6. Arroyo A, Âa PG, Pe Â Rez F, Andreu J, Candela F, Calpena R. Randomized clinical trial comparing suture and mesh repair of umbilical hernia in adults [Internet]. Disponible en: www.bjs.co.uk
7. Valenzuela Alpuche HA. Laparoscopic transabdominal preperitoneal repair in the management of Spiegelian hernia - A three-patient case series and review of the literature [Internet]. Vol. 4, International Journal of Abdominal Wall and Hernia Surgery. Wolters Kluwer Medknow Publications; 2021 [citado el 2 de febrero de 2026]. p. 23–7. Disponibleen:https://journals.lww.com/rhaw/fulltext/2021/04010/laparoscopic_transabdominal_preperitoneal_repair.5.aspx
8. Ferzli G, Sayad P, Vasisht B. The feasibility of laparoscopic extraperitoneal hernia repair under local anesthesia [Internet]. 1999 [citado el 2 de febrero de 2026]. Disponible en: https://link.springer.com/article/10.1007/s004649901047