# Siringomielia traumática tratada con shunt siringoperitoneal: descripción de un caso del Hospital Antonio Lorena

*Karol Gabriela Bueno Romero*
MÉDICO CIRUJANO

*Jean Marcel Castelo Vega*
MÉDICO CIRUJANO, CON ESPECIALIDAD EN NEUROCIRUGÍA

*Dina Ruth Ccosi Paucar*
MÉDICO CIRUJANO, CON ESPECIALIDAD EN NEUROCIRUGÍA

## RESUMEN

Paciente femenina de 32 años, natural y procedente de Machupicchu acude por presentar deterioro neurológico progresivo, junto con la resonancia magnética de columna se diagnostica siringomielia de causa traumática el cual fue tratada mediante derivación siringoperitoneal. La paciente evolucionó favorablemente, sin complicaciones quirúrgicas, con mejoría progresiva del dolor y recuperación parcial de la fuerza muscular desde el postoperatorio temprano. La resonancia magnética de control mostró reducción del diámetro de la siringe. La derivación siringoperitoneal es una alternativa eficaz para el tratamiento de la siringomielia traumática sintomática.

**Palabras clave:** Siringomielia, Lesiones de la médula espinal, Derivaciones del líquido cefalorraquídeo.

## INTRODUCCIÓN

La siringomielia es la formación de una cavidad intramedular de líquido cefalorraquídeo que puede provocar deterioro neurológico progresivo (1). Presentamos el caso de una mujer de 32 años, procedente de Machupicchu, con antecedente de caída y cuadro crónico de debilidad progresiva, dolor neuropático y signos medulares, cuyo estudio por resonancia magnética mostró una siringomielia extensa sin malformación de Chiari. Aunque la literatura reporta mejoría con diversas técnicas (descompresión en Chiari, shunts siringo-subaracnoideos, pleurales o peritoneales), la evidencia sobre resultados a largo plazo y complicaciones de la derivación siringoperitoneal es limitada y heterogénea (2). Este reporte aporta experiencia clínica y la posibilidad de discutir opciones terapéuticas en contextos similares.

## REPORTE DE CASO

Paciente femenina de 32 años, procedente de Machupicchu, sin antecedentes patológicos relevantes. Presenta antecedente de traumatismo dorsolumbar hace 15 años por caída, sin secuelas neurológicas inmediatas. Posteriormente desarrolló dolor intenso y debilidad progresiva braquial derecho y luego del izquierdo, finalizando debilidad crural bilateral; durante la evolución presentó dolor interescapular persistente, dolor en las cuatro extremidades, parestesias en miembros inferiores, dolor torácico a la flexión cervical, vértigo, visión borrosa y nicturia, con agravamiento en meses previos por dolor lumbar intenso y contractura paravertebral, evidenciándose al examen neurológico cuadriparesia de predominio derecho, hipotonía y signo de Dandy positivo a nivel C5–C7, sin compromiso de pares craneales ni del estado de conciencia.

***Se observa una imagen tubular hiperintensa en secuencia T2, de localización intramedular, central, que se extiende a lo largo de varios segmentos cervicales, compatible con cavidad siringomiélica.***



En la resonancia magnetica se muestra una cavidad intramedular extensa compatible con siringomielia. Como parte del estudio etiológico se realizó punción lumbar, sin datos de infección ni proceso inflamatorio activo. Se plantearon como diagnósticos diferenciales tumores intramedulares, mielopatía compresiva y enfermedades inflamatorias desmielinizantes, los cuales fueron descartados por la clínica, las imágenes y los estudios de laboratorio. Se estableció como diagnóstico definitivo siringomielia. Ante la progresión neurológica y riesgo de deterioro irreversible, se decidió manejo quirúrgico. El 1 de mayo de 2025 se realizó una derivación siringoperitoneal bajo anestesia general, con la paciente en decúbito prono y monitoreo de potenciales evocados somatosensoriales. Se efectuó incisión posterior de C4 a D2 y laminectomía amplia en D1–D2, con apertura dural. Se identificó el surco

posterolateral derecho, se realizó siringostomía y se colocó un catéter intramedular en T conectado a válvula Ames, tunelizado hasta la cavidad peritoneal. Se comprobó adecuado drenaje de LCR y se realizó cierre hermético, sin complicaciones intraoperatorias.

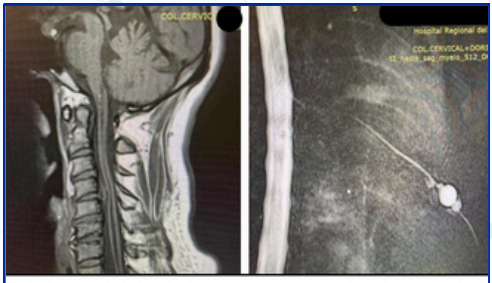

En la imagen de la izquierda se observa resonancia columna cervical secuencia en T1 en el plano sagital donde se evidencia resolución de dilatación intramedular. y en la imagen de la derecha se evidencia la posición de la derivación siringoperitonial en el peritoneo.

La resonancia magnética de control confirmó la correcta colocación del catéter y la reducción parcial de la siringe. En el posoperatorio se observó mejoría neurológica progresiva, con disminución del dolor y recuperación de la fuerza hasta 4/5, sin complicaciones. La evolución fue favorable y la paciente egresó al séptimo día con mínimos síntomas, en manejo ambulatorio y rehabilitación continua.

## DISCUSIÓN

La siringomielia progresiva requiere diagnóstico y tratamiento quirúrgico oportunos para prevenir daño neurológico (1). En ausencia de malformación de Chiari, el drenaje intramedular constituye una alternativa válida. La derivación siringoperitoneal ha mostrado buenos resultados, con mejoría neurológica en hasta 64 % de los pacientes, aunque con mayor tasa de revisión quirúrgica (28 %) (2). En este caso, la paciente presentó estabilización y mejoría clínica sin reintervención. Se utilizó la técnica de Machado de Almeida y Carvalhal Ribas, basada en catéter en T conectado a válvula Ames (3), logrando drenaje adecuado sin fugas ni complicaciones. Este caso respalda la derivación siringoperitoneal como una opción válida cuando la descompresión neuroquirúrgica no es viable.

## CONCLUSIÓN

La siringomielia puede causar secuelas neurológicas graves por compresión si no se trata. Este caso ilustra la efectividad de la derivación siringoperitoneal para controlar la cavitación medular en una paciente con curso clínico prolongado.

## BIBLIOGRAFÍA

1. Larrarte G. Siringomielia: Actualización en Diagnóstico y Tratamiento [Internet]. Rev. argent. neurocir.; [consultado 3 oct 2025]. Disponible en: https://aanc.org.ar/ranc/items/show/943
2. Rothrock R, Lu V, Levi A. Syrinx shunts for syringomyelia: a systematic review and meta-analysis of syringosubarachnoid, syringoperitoneal, and syringopleural shunting. J Neurosurg Spine. 2021 Oct 1;35(4):535–45; [consultado 3 oct 2025]. Disponible en: https://pubmed.ncbi.nlm.nih.gov/34330095/
3. Machado G, Carvalhal G. Tratamiento de la Siringomielia [Internet]. Revista Argentina de Neurocirugia; [consultado 3 oct 2025]. Disponible en: https://aanc.org.ar/ranc/items/show/1038