Ventrículo izquierdo único de doble salida, transposición de grandes vasos, estenosis pulmonar bicuspide, tronco coronario izquierdo que se origina de seno valsalva derecho y ventana aortopulmonar

Grimaldo Gutiérrez Gayoso
MÉDICO CIRUJANO, ESPECIALISTA EN CARDIOLOGÍA

Víctor Fernando García Béjar
MÉDICO CIRUJANO, ESPECIALISTA EN CARDIOLOGÍA

José Arturo Espinozatejada
MÉDICO CIRUJANO, ESPECIALISTA EN CARDIOLOGÍA

RESUMEN

La doble salida del ventrículo izquierdo (DSVI) es una cardiopatía congénita infrecuente, en la que tanto la aorta como el tronco pulmonar emergen parcial o totalmente desde un ventrículo con morfología izquierda. Esta malformación rara vez se presenta de forma aislada, y suele acompañarse de otras alteraciones estructurales que condicionan la evolución clínica, el pronóstico y la estrategia terapéutica.

Presentamos el caso de una paciente de 18 años, procedente de Yanatile – Cusco (Perú), que acude por disnea progresiva, fatiga, cefalea y poliglobulia, sin antecedentes prenatales relevantes ni de cianosis en la infancia. Durante la evaluación inicial, se evidenció hipoxemia sostenida (saturación de oxígeno entre 85-87%), dedos hipocráticos, cianosis central y un soplo sistodiastólico multifocal de intensidad IV/VI y frémito cardiaco. El electrocardiograma mostró ritmo sinusal, signos de hipertrofia ventricular izquierda y bloqueo incompleto de rama izquierda.

Los hallazgos imagenológicos permitieron establecer una anatomía cardíaca altamente compleja, caracterizada por una DSVI con comunicación interventricular amplia y no restrictiva, hipoplasia severa del ventrículo derecho, estenosis pulmonar valvular y sub-valvular, y una ventana aortopulmonar espontánea que permitía la derivación del flujo desde la aorta hacia el árbol pulmonar. Adicionalmente, se identificó el origen anómalo de la arteria coronaria izquierda desde el seno coronario derecho, con trayecto Inter arterial y angulada más de 90°, anomalía de riesgo conocido para eventos isquémicos severos o muerte súbita, especialmente en adultos jóvenes. Este conjunto de alteraciones genera una circulación funcional de tipo univentricular, con mecanismos compensatorios naturales que han permitido una sorprendente supervivencia hasta la adultez, en ausencia de intervención quirúrgica previa. Este caso representa una forma excepcional de cardiopatía congénita con fisiología de ventrículo único izquierdo, asociada a múltiples anomalías coexistentes. La presencia de una ventana aortopulmonar ha sido determinante para la perfusión pulmonar y la sobrevida prolongada de la paciente.

La evaluación detallada mediante ecocardiografía y tomografía cardíaca fue clave para definir la anatomía y orientar la toma de decisiones. Se resalta la importancia del diagnóstico y del abordaje multidisciplinario para la planificación de estrategias terapéuticas personalizadas, que en este tipo de pacientes suelen incluir procedimientos híbridos o conversión a fisiología univentricular. La paciente actualmente solo refiere disnea a leves esfuerzos, presenta cianosis y acropaquia está a la espera de referencia a centro de mayor complejidad para posibilidad de corrección.

Palabras claves: ventrículo único, doble salida ventricular, estenosis pulmonar, transposición de grandes vasos, ventana aortopulmonar, arteria coronaria de nacimiento anómalo.

INTRODUCCIÓN

La prevalencia mundial de cardiopatías congénitas (CC) se estima en 8-12 por cada 1,000 recién nacidos vivos. Esto significa que alrededor de 1.3 millones de bebés nacen con una CC cada año. En Perú, la prevalencia de cardiopatías congénitas se estima en 8 de cada 1000 nacidos vivos. No existe reportes con la combinación de todas estas cardiopatías congénitas en una sola persona.

Se considera como ventrículo único, desde el punto de vista anatómico o funcional, la existencia de una única cavidad ventricular con desarrollo completo, mientras que un segundo ventrículo, si está presente, se encuentra hipoplásico y representa menos del 30 % del volumen ventricular esperado. La morfología predominante de esta cavidad puede corresponder a un ventrículo izquierdo, derecho, mixto o, en situaciones poco comunes, ser indefinida.(1) Las dos principales causas embriogénicas de esta malformación son la alteración en el desarrollo del cono (2) (que puede estar ausente de forma unilateral o bilateral) y una absorción o alineación anómala de la unión entre las dos arterias principales con el ventrículo derecho en la región subarterial del tabique ventricular.(3)

La doble salida del ventrículo izquierdo (DSVI) es una anomalía cardíaca poco común, caracterizada por el origen tanto de la aorta como del tronco pulmonar desde un ventrículo con morfología izquierda. Se calcula que la doble salida del ventrículo izquierdo representa menos del 5% del total de las malformaciones con doble salida ventricular, las cuales constituyen cerca del 1% de todas las cardiopatías congénitas. Aunque su frecuencia exacta no ha sido establecida con certeza, se estima en menos de un caso por cada 200,000 nacimientos vivos. (4)

La transposición de grandes vasos (TGA) es un defecto cardíaco congénito grave donde las dos arterias principales que salen del corazón (aorta y arteria pulmonar) están invertidas. La aorta, que normalmente debería transportar sangre oxigenada al cuerpo, sale del ventrículo derecho, mientras que la arteria pulmonar, que normalmente transporta sangre no oxigenada a los pulmones, sale del ventrículo izquierdo. En la TGA tipo 2b, el ventrículo izquierdo está conectado a la arteria pulmonar y el ventrículo derecho a la aorta, pero además hay una estenosis pulmonar.(4) La ventana aortopulmonar es una conexión anormal entre la aorta y la arteria pulmonar principal y causa un gran cortocircuito de izquierda a derecha.

La anomalía del origen de la arteria coronaria izquierda desde el seno aórtico derecho (prevalencia: 0.02–0.05%) es poco frecuente, pero potencialmente letal si el trayecto es interarterial, especialmente en jóvenes ya que se ha asociado con muerte súbita en hasta un 30% de los casos. (5) (6) Puede causar síncope, disnea o ser asintomática. Su detección se realiza por angiografía por Tomografía Computarizada, y ante hallazgos de alto riesgo o síntomas clínicos se indica cirugía, como bypass coronario, para prevenir eventos fatales. (5) (7)

La presencia simultánea de estas malformaciones cardíacas congénitas suele requerir mecanismos anatómicos de compensación que permitan la supervivencia, como la ventana aortopulmonar observada en esta paciente.(8) Si bien existen reportes individuales de cada una de estas malformaciones por separado, la coexistencia de todas estas anomalías en un solo paciente no ha sido documentada hasta la fecha.

Se describe el caso de una paciente con una cardiopatía congénita altamente compleja, caracterizada por un ventrículo único de morfología izquierda con doble salida arterial (aorta y arteria pulmonar), en el contexto de una atresia tricuspídea, transposición de grandes vasos, ventana aortopulmonar (VAP), válvula pulmonar bicúspide, válvula aórtica tricúspide, y origen anómalo del tronco coronario desde el seno de Valsalva derecho. La presencia de una comunicación interauricular amplia permite que el retorno venoso sistémico, imposibilitado de drenar a través de la válvula tricúspide, se desvíe a la aurícula izquierda, facilitando la mezcla completa de sangre oxigenada y desoxigenada a nivel auricular y ventricular.

Este patrón de circulación permite un flujo único hacia el ventrículo funcional, desde donde emergen ambas arterias principales. La transposición de los grandes vasos, con aorta anterior y derecha, no resulta letal en este contexto gracias al circuito de mezcla y a la existencia de la ventana aortopulmonar, que actúa como un shunt funcional izquierda-derecha, permitiendo un flujo continuo hacia la circulación pulmonar. La VAP representa aquí un punto crítico de descompresión y asegura oxigenación pulmonar compensatoria en ausencia de un ventrículo derecho funcional.

El origen único del tronco coronario desde el seno de Valsalva derecho plantea un riesgo isquémico relevante, especialmente en contextos de bajo gasto o presión diastólica inadecuada, en tanto la perfusión coronaria depende estrechamente de un gradiente de presión bien mantenido. A esto se suman las anomalías valvulares (pulmonar bicúspide), que pueden generar disfunción hemodinámica adicional por estenosis o insuficiencia, incrementando la carga de presión y volumen sobre el ventrículo único. Fisiológicamente, este modelo representa una circulación altamente adaptativa, basada en la mezcla completa, con flujos parcialmente controlados gracias a la CIA y la VAP. El equilibrio hemodinámico depende críticamente de la resistencia vascular pulmonar y de la eficiencia de la perfusión coronaria. Si bien la sobrevida espontánea en estos casos es excepcional, la estabilidad clínica inicial puede explicarse por la presencia de rutas de mezcla y descarga funcionalmente eficaces, aunque el riesgo de falla ventricular, hipertensión pulmonar e isquemia miocárdica progresiva es elevado sin intervención quirúrgica correctiva.

Clínicamente estos pacientes pueden debutar desde la infancia con signos de insuficiencia cardíaca congestiva, cianosis central persistente, retraso del crecimiento y dificultad para alimentarse. En etapas posteriores, desarrolla síntomas relacionados con el hiperflujo pulmonar, la hipoxemia crónica, la disfunción ventricular progresiva, y en casos con compromiso coronario, presenta síntomas isquémicos o arritmogénicos graves. La combinación de signos periféricos (cianosis, hipocratismo), hallazgos auscultatorios (soplos, galope) y síntomas funcionales (fatiga, disnea, síncope) define un cuadro clínico complejo, que requiere evaluación inmediata y manejo quirúrgico especializado.

Respecto al tratamiento brindado para estas patologías se describe por ejemplo una corrección quirúrgica de la doble salida del ventrículo izquierdo se lleve a cabo mediante la utilización de un conducto extracardíaco, injertos de vena yugular bovina o válvulas provenientes de homoinjertos. (3) En presencia de estenosis significativa asociada a la anomalía del tronco coronario único, la intervención coronaria percutánea con colocación de stent ha demostrado ser una opción terapéutica efectiva. No obstante, en pacientes sin características de alto riesgo —como trayectos interarteriales o evidencia de isquemia— puede optarse por un manejo conservador, basado en seguimiento clínico periódico y control estricto de los

factores de riesgo cardiovascular.(9) (10) Aunque la combinación de DOLV con un tronco coronario único originado del seno de Valsalva derecho es extremadamente rara y no se han encontrado reportes específicos que aborden ambos simultáneamente, el manejo debe ser individualizado.

REPORTE DE CASO

Paciente femenina de 18 años de edad, natural y procedente de Yanatile – Cusco (Perú), acude inicialmente al centro de salud de su localidad por cuadro clínico de aproximadamente un mes de evolución caracterizado por disnea al esfuerzo, fatiga, cefalea holocraneana intermitente y episodios esporádicos de náuseas. sin historia de fiebre, crisis cianótica o dolor torácico. Durante la evaluación, se le diagnostica poliglobulia, motivo por el cual es referida al Hospital Antonio Lorena, al servicio de Hematología por consultorio externo. En dicho servicio se amplía el examen físico, identificándose un soplo cardíaco audible sin estetoscopio, cianosis y acropaquía. Ante estos hallazgos, se realiza interconsulta con el servicio de Cardiología, donde se indica su hospitalización para completar estudios. Actualmente con pronóstico reservado en espera de referencia para posibilidad de cirugía cardíaca.

Al examen clínico preferencial cardiovacular: peso 50 kg, talla 159 cm, IMC 19.78, PA 92/68 mmHg, FC 75 l.p.m, FR 22 rpm, T° 36.4°C, SatO2 85 - 87%. Paciente en AREG, AREN, AREH, LOTEP, piel tibia, turgente, elástica con llenado capilar < 2 segundos cianosis central, no ingurgitación yugular, murmullo vesicular presentes, no ruidos sobreagregados. Cardiovascular: ruidos cardiacos rítmicos de buena intensidad, soplo sisto-diastólico multifocal de intensidad IV/VI. Impulso apical situado en cuarto espacio intercostal 1cm lateral a la línea medio clavicular RHA presentes, blando, depresible, no doloroso a la palpación, no visceromegalias, no signos de ascitis.extremidades: tono y trofismo conservado, no edemas, dedos con hipocratismo digital, uñas en vidrio de reloj con cianosis.

Dentro de los exámenes auxiliares:

- **Laboratorio:** hemoglobina 20.5 con hematocrito de 59%, INR de 1.20, TP de 15.6seg, TTPA: 38.4seg, Grupo sanguíneo: A +, creatinina: 0.59 mg/dl, urea: 16 mg/dl, glucosa: 81 mg/dl dentro del perfil hepático: TGO: 17 U/L, TGP: 13 U/L, GGTP: 11 U/L, FA: 69 U/L. Perfil tiroideo y resto de exámenes dentro de parámetros normales.
- **Electrocardiograma:** (imagen1) se observa ritmo sinusal con FC de 75 LMP, eje cardiaco en 80°, onda p presente, intervalo PR en 180 ms, intervalo QT 420ms, complejo QRS 110ms, segmento ST isoeléctrico, signos de hipertrofia ventricular izquierda, bloqueo incompleto de rama izquierda.

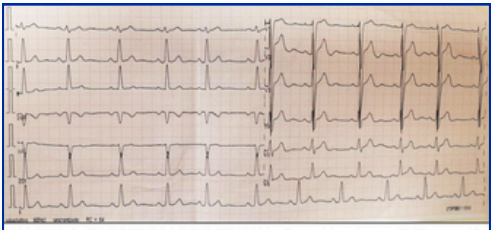

IMAGEN 1 (ELECTROCARDIOGRAMA): Se evidencia un EKG con 12 derivaciones

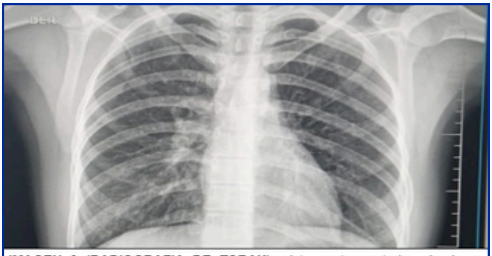

IMAGEN 3 (RADIOGRAFIA DE TORAX): vista postero-anterior, donde se observa una silueta cardiaca de tamaño normal, grandes vasos no prominentes, ligero aumento de trama vascular peri hiliar derecha.



IMAGEN 2. A (ECOCARDIOGRAMA TRANSTORÁCICO): comunicación interventricular de 22 mm, desde la vista paraesternal eje largo, se aprecia también un ventrículo derecho hipoplásico y con pared libre engrosada.

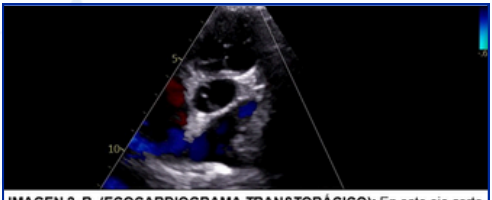

IMAGEN 2. B. (ECOCARDIOGRAMA TRANSTORÁCICO): En este eje corto paraesternal transtorácico se observa la transposición de grandes vasos (aorta anterior derecha) y válvula pulmonar bicúspide.

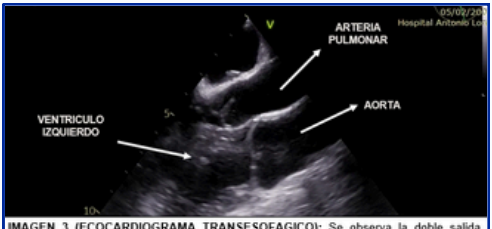

IMAGEN 3 (ECOCARDIOGRAMA TRANSESOFAGICO): Se observa la doble salida arterial desde el ventrículo izquierdo, siendo la aorta anterior derecha, y la arteria pulmonar hipoplásica en su origen, con una válvula bicúspide, al aplicar Doppler color a la arteria pulmonar, se observó flujo turbulento congruente con estenosis pulmonar.

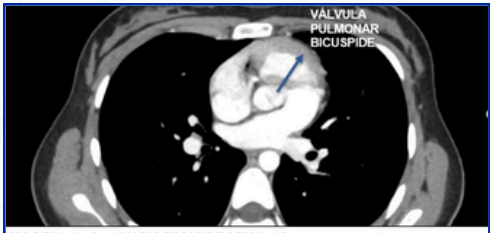

IMAGEN 4. A. (ANGIOTOMOGRAFIA). Vista transversal en la que se observa la válvula pulmonar bicúspide.

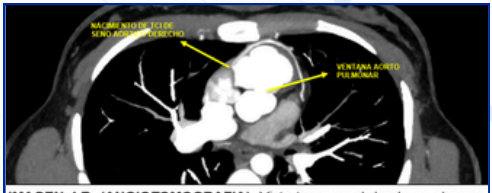

IMAGEN 4.B. (ANGIOTOMOGRAFIA). Vista transversal donde se observa nacimiento anómalo de Tronco coronario izquierdo del seno aórtico derecho además de la ventana Aortopulmonar

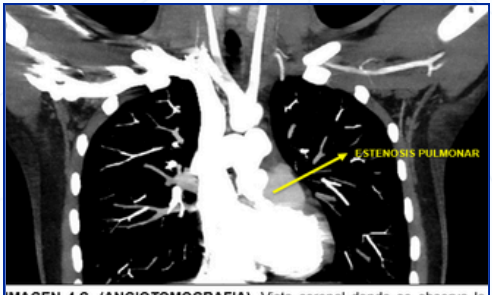

IMAGEN 4.C. (ANGIOTOMOGRAFIA). Vista coronal donde se observa la emergencia de la aorta y la arteria pulmonar desde el ventrículo izquierdo, además se observa una hipoplasia pulmonar en su origen.

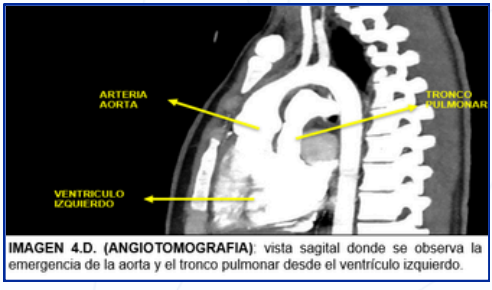

IMAGEN 4.D. (ANGIOTOMOGRAFIA): vista sagital donde se observa la emergencia de la aorta y el tronco pulmonar desde el ventrículo izquierdo.

DISCUSIÓN

La doble salida de ventrículo izquierdo es una malformación cardiaca congénita en la que las grandes arterias nacen entera o preferentemente del ventrículo izquierdo morfológico, algunas explicaciones embriológicas al desarrollo de esta cardiopatía son un desplazamiento excesivo hacia la izquierda del cono arterial embrionario, un desarrollo diferencial anómalo conal, o la mala orientación de la porción subarterial del septum ventricular que separa el infundíbulo de las grandes arterias. (11). La DSVI está asociada a una tasa de mortalidad del 85% antes de los 2 años, que disminuye a 9% entre los 2 y 15 años, en nuestro caso clínico la paciente llego hasta la edad adulta de 18 años (12).

Como ocurre en la doble salida de VD, la comunicación interventricular varía en su relación con los tractos de salida subarteriales, pero suele ser no restrictiva, permitiendo de este modo una mezcla de sangre oxigenada y desoxigenada, entre otras lesiones asociadas frecuentes, se presenta usualmente con hipoplasia del ventrículo derecho, como en la paciente de nuestro caso, y también es frecuente la presencia de estenosis pulmonar, que impacta directamente en el flujo sanguíneo pulmonar. La sintomatología es heterogénea y depende en gran medida del flujo pulmonar, presentándose con cianosis cuando hay una obstrucción significativa en la válvula pulmonar o a nivel sub-pulmonar como coincide en nuestro caso además de signos de hipoxia crónica como lo que tenía la paciente con acropaquía digital.

Se puede diagnosticar la DSVI con ecocardiografía fetal, y cuando la edad gestacional es < 24 semanas se debe terminar el embarazo (13) La ecocardiografía puede ser desafiante incluso para cardiólogos experimentados debido a las relaciones anatómicas entre los ventrículos, la comunicación interventricular y los vasos arteriales. El tamaño ventricular juega un rol importante en la toma de decisiones para el manejo terapéutico, ya que la hipoplasia ventricular derecha puede dificultar una reparación bi-ventricular, asimismo la hipoplasia u obstrucción de los grandes vasos debe ser bien evaluada, ya que afecta la hemodinámica y la conducta terapéutica. La tomografía cardiaca permite valorar las relaciones espaciales de la comunicación interventricular, los grandes vasos y los tractos de salida ventriculares, así como el origen y el trayecto de las arterias coronarias.

Transposición de grandes vasos (TGV) es de baja prevalencia y es un problema cardíaco grave, donde se invierten las dos arterias principales que salen del corazón, necesitan de una comunicación como en este caso se produjo una ventana aortopulmonar pulmonar y la presencia de ventrículo único para mezcla de sangre y la sobrevivencia de la paciente, existen 2 tipos de TGV que hemos determinado que este caso se asocia a la de tipo 2B con estenosis pulmonar.

La Ventana aortopulmonar es una conexión anormal entre la aorta y la arteria pulmonar, así como se encontró en la tomografía de estos vasos donde se evidencia continuidad.

Tronco coronario de seno derecho no se reportan muchos

casos puesto que es una anomalía rara de anatomía coronaria que nace de otro sitio.

El manejo quirúrgico depende de las lesiones asociadas complejas, comprendiendo procedimientos paliativos para estabilizar pacientes descompensados, reconstrucción intraventricular para alcanzar una circulación biventricular, conversión a corazones de fisiología univentricular o técnicas híbridas como la colocación de stent ductales a manera de puente hasta la toma de decisiones respecto a la fisiología ventricular, en el caso de nuestra paciente, se presenta esta última situación, de manera natural con una ventana aorto-pulmonar que permite la mezcla de sangre y la derivación de flujo sanguíneo hacia la circulación pulmonar, salvando de este modo el hipoflujo pulmonar que sería condicionado por la hipoplasia de ventrículo derecho y la estenosis pulmonar presentes en la paciente. (14)

CONCLUSIONES

Esta asociación de cardiopatías congénitas complejas en el paciente adulto es extremadamente rara, no encontrándose reportes de esta combinación de 10 defectos concomitantes en la bibliografía actual, la paciente pudo vivir hasta la etapa adulta sin complicaciones severas solo con síntomas leves a moderados como disnea a leves esfuerzos, cianosis y acropaquía digital, actualmente la paciente está con tratamiento médico de falla cardíaca con pronóstico reservado en proceso de referencia a Lima para posibilidad de cirugía.

Es importante mencionar que el abordaje precoz en la detección y búsqueda de patologías cardiacas congénitas debe ser realizado en las primeras etapas de la vida, incluida el control prenatal con orientación cardiovascular, ecocardiografía fetal rutinaria en madres con factores de riesgo y antecedentes de enfermedades cardiovasculares congénitos en familiares cercanos.

Fortalecer las habilidades y capacidades de las unidades del manejo de cardiopatías congénitas en el niño y el adulto

Realizar un diagnostico participativo y multidisciplinario, junto a las especialidades de Ginecoobstetricia, neonatología, pediatría, cardiología y cirugía cardiovascular.

BIBLIOGRAFÍA

1. Jonathan J, Heidi M. Descripción general del manejo y pronóstico de los pacientes con circulación de Fontan. 2025.
2. Peña G. Castañeda D., Quibrera M., et al. Ventrículo único con válvula aurículo ventricular común con atresia pulmonar y drenaje anómalo en el recién nacido. Reporte de Caso. Rev Med UAS [Internet]. 2022 [citado 1 de junio de 2025];12(4). Disponible en: https://hospital.uas.edu.mx/revmeduas/articulos/v12/n4/ventricular.html?utm_source=chatgpt.com
3. Alifu A, Wang H, Su Y, et al. Biventricular repair of double-outlet left ventricle by handmade trileaflet-valved conduit: A case report. Medicine (Baltimore). 25 de noviembre de 2022;101(47):e32070.
4. Pérez J. Giménez R. Barbajan H. Doble salida ventricular izquierda con comunicación interventricular subaórtica y estenosis pulmonar: corrección quirúrgica con utilización de homoinjerto aórtico cri. Revista Española de Cardiología. 1 de septiembre de 2017;50(9):667-9.
5. Chua F, Vongbunyong K, Urgun D, et al. Anomalous origin of left main coronary artery from the right sinus of Valsalva. BMC Cardiovascular Disorders. 14 de diciembre de 2023;23(1):618.
6. Machado C, Bhasin S, Soulen R. Confirmation of Anomalous Origin of the Right Coronary Artery From the Left Sinus of Valsalva With Magnetic Resonance Imaging. CHEST. 1 de octubre de 1993;104(4):1284-6.
7. Gutiérrez V, Artucio C, Lluberas N, Aramburu J, et al. Origen anómalo de arterias coronarias desde un tronco común a nivel del seno de Valsalva derecho. Reporte de un caso. Revista Uruguaya de Cardiología. 2016;31(1):67-70.
8. Perez O. Ventana aortopulmonar: Reporte de caso. Revista Científica Salud Uninorte [Internet]. 2 de noviembre de 2020 [citado 4 de junio de 2025];36(3). Disponible en: https://rcientificas.uninorte.edu.co/index.php/salud/article/view/10964
9. Parisi E, Harris A, Madamanchi C, . Single coronary artery arising from right sinus of valsalva: the root of all coronaries. European Heart Journal - Case Reports. 1 de marzo de 2023;7(3):ytad097.
10. Doustkami H, Habibzadeh A. Successful Ostial Stenting in a Patient with a Single Coronary Artery from the Right Sinus of Valsalva: A Case Report. J Tehran Heart Cent. julio de 2018;13(3):140-3.
11. Manner J, Seidl W, Steding G: Embryological observations on the formal pathogenesis of double-outlet left ventricle with a right-ventricular infundibulum. Thorac Cardiovasc Sur 45: 172–177.
12. Elliott L, Anderson R, Bargeron M, et al Single ventricle or univentricular heart. In: Adams FH, Emmanouilides GC, Riemeuschneider TA, editors. Heart Disease in Infants and Children. Baltimore, MD: Williams and Wilkins; 1989. pp. 485–502.
13. Allan L, Crawford D, Anderson R, et al, Spectrum of congenital heart disease detected echocardiographically in prenatal life. Br Heart J. 2005; 54:523–6. doi: 10.1136/hrt.54.5.523.
14. Hu S, Jan G, Hua T, et al. Strategy for biventricular outflow tract reconstruction: Rastelli, REV, or Nikaidoh procedure? J Thorac Cardiovasc Surg. 2008;135(2):331–338.