Shock mixto secundario a sepsis obstetrica por aborto incompleto complicado con disfunción multiorganica

Mayumy Mamani Huaman
MÉDICO CIRUJANO

RESUMEN

El shock mixto que resulta de la sepsis obstétrica es la manifestación más grave de insuficiencia circulatoria, caracterizada por la combinación de mecanismos hipovolémico, séptico y cardiogénico. La identificación temprana de esta condición es crucial para iniciar una terapia específica en la unidad de cuidados intensivos. Presentamos el caso de una joven de 25 años que experimentó un aborto incompleto infectado y desarrolló shock mixto, necesitando asistencia ventilatoria mecánica y altas dosis de vasopresores e inotrópicos. La intervención rápida y multidisciplinaria facilitó una recuperación positiva con una reducción gradual del soporte farmacológico.

Palabras claves: Shock mixto, sepsis obstétrica, aborto incompleto, disfunción multiorgánica.

INTRODUCCIÓN

El Shock constituye un corto intervalo en el proceso de fallecer según el Dr. Michael Pinsky ."En una paciente que sufrió un aborto séptico, la autopsia mostró descubrimientos que se alineaban con un shock combinado (distributivo + cardiogénico + hipovolémico), resultado de la infección ascendente, miocardiopatía séptica y sangrado relacionado con la operación de evacuación uterina incompleta ." (1)

La complicada relación fisiopatológica entre el choque vasodilatador y el choque cardiogénico dificulta la mejor manera de llevar a cabo la reanimación utilizando líquidos, vasopresores y mecanismos de apoyo circulatorio mecánico (2). Presión arterial baja que necesita medicamentos vasoconstrictores para asegurar una presión arterial media de al menos 65 mmHg y un nivel de lactato en sangre superior a 2 mmol/L, incluso tras una correcta rehidratación (3). La infección puede manifestarse como sepsis, choque séptico, insuficiencia orgánica. Los enfermos con hemorragia pueden exhibir presión arterial baja (4). Las dificultades derivadas de un aborto séptico pueden abarcar la destrucción de glóbulos rojos y/o una coagulación intravascular diseminada, acumulación de ácido láctico, daño agudo en los riñones, y shock tóxico. (5)

Los pacientes que presentan inestabilidad hemodinámica necesitan atención de emergencia (que incluye manejo de la vía aérea, asistencia respiratoria y circulación, con el uso de vasopresores e inotrópicos si es necesario), inicio de antibióticos por vía intravenosa y una evacuación quirúrgica del útero de manera urgente. (5)

A pesar de que la literatura clásica presenta las dificultades del aborto séptico de manera independiente (choque séptico, hemorragia abundante, choque tóxico), investigaciones recientes han registrado la presencia de varios mecanismos de shock en un solo paciente, creando la expresión 'choque combinado' para referirse a esta condición (6). La presencia simultánea de shock cardiogénico junto con otros tipos de shock, especialmente el shock distributivo (vasodilatador), dificulta el control hemodinámico y necesita un tratamiento adaptado a cada paciente . (7). Si hay dudas o se verifica que la sepsis proviene del útero, sugerimos realizar el parto de inmediato o vaciar el contenido del útero para controlar la causa, sin importar la semana de gestación (GRADO 1C) . (8)

REPORTE DE CASO

Paciente de 25 años, sin antecedentes médicos, referida desde Santo Tomás por septicemia y aborto incompleto. Había recibido dos concentrados de glóbulos rojos, con presión arterial de 80/30 mmHg (PAM 46) y hemoglobina de 6.0 g/dL. Llega a urgencias en estado de colapso hemodinámico: PA 60/40 mmHg, frecuencia cardíaca de 150 lpm, sangrado vaginal significativo y dificultad para respirar.

Fig. 1. Paciente en UCI.



Manejo inicial en emergencias: El equipo de cuidados intensivos comenzó la reanimación con líquidos, administró soporte vasopresor utilizando noradrenalina y comenzó un tratamiento antibiótico empírico. La ecocardiografía urgente mostró un gasto cardíaco de 2.71 L/min, índice cardíaco de 1.44 L/min/m² y un VTI de 10 cm, además de evidenciar un derrame pleural. Estos resultados indicaban una disfunción ventricular izquierda severa asociada a la condición séptica-hemorrágica, por lo que se inició el soporte inotrópico y el uso de diuréticos.

Evolución en Unidad de Cuidados Intensivos: Cinco horas después de su ingreso, la paciente fue trasladada a la UCI tras obtener la aprobación para un procedimiento quirúrgico

de desfocalización por parte del servicio de Ginecoobstetricia, aunque se pospuso debido a la aparición de preeclampsia severa. Se instituyó soporte ventilatorio invasivo, acceso venoso central y monitoreo continuo. La ecocardiografía realizada en la UCI indicó que la fracción de eyección del ventrículo izquierdo era del 33%, VTI superior a 12.6 cm, resistencia vascular sistémica de 1600 dina·s·cm^{-5}, TAPSE de 19.5 mm y saturación de oxígeno venosa central del 70%. Se requirieron dosis supramáximas de noradrenalina, vasopresina e hidrocortisona para sostener la presión arterial media por encima de 65 mmHg. El monitoreo mediante el método de Fick reflejó un gasto cardíaco de 5.5 L/min, índice cardíaco de 3.99 L/min/m², RVSI de 1382 dina·s·cm^{-5}·m² y un delta de CO_2 de 9.6 mmHg, lo cual era indicativo de una hipoperfusión tisular persistente a pesar de una aparente normalización en el gasto cardíaco. Durante este tiempo, la paciente presentó episodios febriles. Intervención quirúrgica y soporte avanzado: Quince horas después de su ingreso, se llevó a cabo la desfocalización uterina, mientras la paciente continuaba en una condición de inestabilidad hemodinámica. Al no responder al tratamiento convencional, se estableció un sistema de monitoreo hemodinámico mínimamente invasivo basado en termodilución transpulmonar, que facilitó la optimización de la titulación de los vasoactivos, el equilibrio de fluidos y el soporte inotrópico orientándolo hacia objetivos específicos.

Fig. 2. Corte longitudinal del útero mostrando contenido endometrial heterogéneo compatible con restos ovulares.

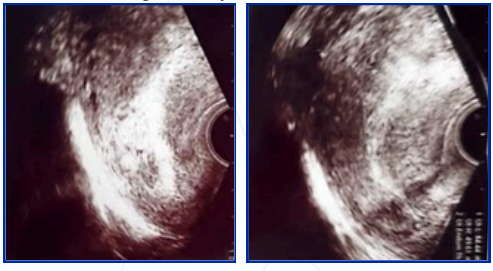

Evolución final: Luego de dos semanas de atención en la UCI con soporte avanzado, la paciente mostró una estabilización hemodinámica progresiva y una mejora clínica sostenida, logrando el alta con un desenlace favorable.

DISCUSIÓN :

Este caso de choque mixto provocado por aborto séptico resalta dos puntos fundamentales: la eficacia del PiCCO y los efectos del retraso en el tratamiento del foco infeccioso. La evaluación con PiCCO validó la tripartita fisiopatología típica: reducción del gasto cardíaco por miocardiopatía séptica, dilatación vascular y permeabilidad capilar (hipovolemia relativa). Esta combinación, reconocida en la literatura cardiovascular como una mezcla de choque cardiogénico y distributivo (van Diepen et al., 2024), en el ámbito obstétrico adquiere un componente adicional de hipovolemia debido a la hemorragia (Cruz-Barbosa et al., 2025). La identificación precisa de la condición facilitó un tratamiento específico con noradrenalina, dobutamina y una terapia de fluidos altamente conservadora, evitando la sobrecarga de líquidos que podría deteriorar la función del corazón. La espera de 15 horas para la evacuación uterina, aun con antibioterapia de amplio espectro (Prager et al., 2024) y un apoyo vasoactivo adecuado, condujo a un deterioro multiorgánico. El útero con restos retenidos funcionó como un "quemador inflamatorio" constante. Según las directrices de SMFM (2023), se aconseja con un grado de recomendación 1C la evacuación inmediata del contenido uterino si se sospecha de un foco séptico de origen uterino, sin importar la edad gestacional. En casos de sepsis localizada, no existe soporte avanzado que reemplace la necesidad de un control quirúrgico urgente. La competencia por los recursos quirúrgicos genera una verdadera preocupación. Las pacientes que sufren de choque mixto obstétrico deben ser clasificadas con la máxima prioridad (de manera similar a las que enfrentan hemorragia masiva), ya que su margen para prevenir una falla orgánica irreversible es menor a seis horas. Como mencionó Pinsky, "el choque es una breve pausa en el proceso de morir" (citado por Arguelles-Pérez et al., 2020). En el contexto del choque mixto obstétrico, esta pausa es aún más corta.

CONCLUSIÓN:

La emergencia obstétrica mixta necesita una vigilancia avanzada para orientar el tratamiento, sin embargo, ningún tipo de asistencia sustituye la intervención quirúrgica inmediata en el sitio infectado. La espera en la evacuación del útero agrava la situación, incluso con un tratamiento antibiótico adecuado. Es esencial clasificar a estas pacientes como emergencias de alta prioridad, ya que el tiempo para evitar daños permanentes es extremadamente limitado.

BIBLIOGRAFÍA

1. Cruz-Barbosa JS, Valencia-Cardona AF, Cortés-Buelvas AD, Liscano Y. Muerte materna: estudio retrospectivo de autopsias en el suroeste de Colombia, 2000-2023. Int J Environ Res Public Health. 2025;22(7):1105. doi: 10.3390/ijerph22071105.
2. Zhang Y, McCurdy MT, Ludmir J. Manejo de la sepsis en la unidad de cuidados intensivos cardíacos. J Cardiovasc Dev Dis. 2023;10(10):429. doi: 10.3390/jcdd10100429.
3. Chiscano-Camón L, Ruiz-Sanmartin A, Bajaña I, Bastidas J, López-Martínez R, Franco-Jarava C, et al. Perspectivas actuales en el manejo de la sepsis y el shock séptico. Front Med (Lausanne). 2024;11:1431791. doi: 10.3389/fmed.2024.1431791.
4. Haider S, Laursen L, Hammond C, Chakrabarti A. Aborto inseguro. En: Post TW, editor. UpToDate. Waltham (MA): UpToDate; 2025 [consultado 12 Feb 2026]. Disponible en: https://www.uptodate.com
5. Prager S, Micks E, Dalton VK, Barbieri RL, Schreiber CA, Poder L, et al. Aborto séptico: presentación clínica y manejo. En: Post TW, editor. UpToDate. Waltham (MA): UpToDate; 2024 [consultado 18 Feb 2026]. Disponible en: https://www.uptodate.com
6. Van Diepen S, Pöss J, Senaratne JM, Gage A, Morrow DA. Shock cardiogénico mixto: propuesta de clasificación estandarizada, definición hemodinámica y marco para su tratamiento. Circulation. 2024;150(18). doi:10.1161/CIRCULATIONAHA.124.069508.
7. Society for Maternal-Fetal Medicine (SMFM), Shields AD, Plante LA, Pacheco LD, Louis JM, SMFM Publications Committee. Consulta SMFM n.° 67: Sepsis materna. Am J Obstet Gynecol. 2023;229(3):B2-B19.
8. Prager S, Micks E, Dalton VK, Barbieri RL, Schreiber CA, Poder L, et al. Aborto séptico: presentación clínica y manejo. En: Post TW, editor. UpToDate. Waltham (MA): UpToDate; 2024 [consultado 12 Feb 2026]. Disponible en: https://www.uptodate.com