Octubre, 2026
VOL. 3, Nº 2

Obstrucción intestinal secundaria a vólvulo de sigmoides en gestante del tercer trimestre atendida en un hospital altoandino

Alberto Zamalloa Herrera[1], **Ivans Percy Villavicencio Oquendo**[1], **Carlos Rivelino Robles Gonzalez** [1]

[1] Hospital Antonio Lorena, Departamento de Cirugía, Servicio de Cirugía General, Cusco - Perú.

RESUMEN

El vólvulo de sigmoides durante la gestación es una causa infrecuente de obstrucción intestinal y constituye un desafío diagnóstico debido a la superposición de sus manifestaciones clínicas con síntomas característicos del embarazo y trastornos obstétricos o urinarios. Se expone el caso de una mujer de 21 años, con 33 semanas de gestación, originaria de una región rural altoandina de Cusco, sin antecedentes quirúrgicos, que fue hospitalizada debido a dolor lumbar y abdominal difuso, náuseas y vómitos.

Inicialmente, se plantearon los diagnósticos de una infección complicada del tracto urinario e íleo intestinal; no obstante, la persistencia del dolor, la distensión abdominal, la reducción de ruidos hidroaéreos, la leucocitosis progresiva, la acidosis metabólica y la radiografía abdominal con niveles hidroaéreos indicaron una posible obstrucción intestinal mecánica debido a un probable vólvulo sigmoideo. Se decidió realizar una intervención quirúrgica urgente a través de una junta médica. Se llevó a cabo una laparotomía mediana infraumbilical, cesárea segmentaria con un recién nacido vivo, seguido de una sigmoidectomía con anastomosis término-terminal en dos planos. Se observó en el procedimiento quirúrgico un vólvulo de sigmoides redundante con rotación de 360°, un mesocolon retráctil, sin evidencia de compromiso vascular ni contaminación peritoneal.

La paciente experimentó una evolución favorable en cuidados intensivos y la hospitalización, con una mejora en el tránsito intestinal y alta con seguimiento quirúrgico y ginecoobstétrico. Este caso subraya la relevancia de considerar un abdomen quirúrgico agudo en mujeres gestantes con síntomas persistentes y deterioro clínico-metabólico.

Palabras clave: Obstrucción Intestinal; Vólvulo Intestinal; Embarazo; Tercer Trimestre del Embarazo; Informes de casos.

Intestinal obstruction secondary to sigmoid volvulus in a pregnant woman in her third trimester treated at a high Andean hospital

ABSTRACT

Sigmoid volvulus during pregnancy is an unusual cause of intestinal obstruction and presents a diagnostic challenge due to the overlap of its clinical manifestations with symptoms characteristic of pregnancy and obstetric or urinary disorders. We present the case of a 21-year-old woman, 33 weeks pregnant, from a rural high-Andean region of Cusco, with no prior surgical history, who was hospitalized due to diffuse lumbar and abdominal pain, nausea, and vomiting. Initially, she was diagnosed with a complicated urinary

Autor corresponsal:
Ivans Percy Villavicencio Oquendo
Correo electrónico:
Ivanspercy@gmail.com

ORCID
Alberto Zamalloa Herrera
https://orcid.org/0009-0004-7780-7803
Ivans Percy Villavicencio Oquendo
https://orcid.org/0000-0002-5441-2188
Carlos Rivelino Robles Gonzalez
https://orcid.org/0009-0000-6448-8509

Recibido: 13/07/2026
Aprobado: 31/08/2026
Publicado: 01/10/2026

Esta es una publicación con licencia de Creative Commons Atribución 4.0 Internacional.

Copyright © 2026, Revista Científica del Hospital Antonio Lorena del Cusco.

tract infection and intestinal ileus; however, persistent pain, abdominal distension, decreased bowel sounds, progressive leukocytosis, metabolic acidosis, and abdominal radiography showing air-fluid levels suggested a possible mechanical intestinal obstruction due to a probable sigmoid volvulus. Urgent surgical intervention was decided upon by a medical board. A midline infraumbilical laparotomy was performed, followed by a low-segment cesarean section with a live newborn, and then a sigmoidectomy with end-to-end anastomosis in two layers.

During the surgical procedure, a redundant sigmoid volvulus with 360° rotation and a retractile mesocolon were observed, with no evidence of vascular compromise or peritoneal contamination. The patient experienced a positive evolution in the intensive care unit and during hospitalization, with improvement in bowel function and discharge with surgical and obstetric follow-up. This case underscores the importance of anticipating an acute surgical abdomen in pregnant women with persistent symptoms and clinical-metabolic deterioration.

Keywords: Intestinal Obstruction; Intestinal Volvulus; Pregnancy; Pregnancy Trimester, Third; Case Reports.

INTRODUCCIÓN

El vólvulo de sigmoides se refiere a la torsión del colon sigmoides en su eje mesentérico, lo que resulta en una obstrucción intestinal en asa cerrada, con riesgo potencial de isquemia, necrosis, perforación y sepsis si el diagnóstico y tratamiento se demoran (1). A pesar de ser una causa reconocida de obstrucción intestinal en adultos, su manifestación durante la gestación es poco común y constituye un desafío diagnóstico. Los síntomas tales como dolor abdominal, náuseas, vómitos, constipación y distensión pueden ser confundidos con manifestaciones propias del embarazo o con patologías obstétricas y urinarias frecuentes (2).

La incidencia de obstrucción intestinal durante la gestación es escasa, con reportes históricos que oscilan entre 1 en 1500 y 1 en 66 431 partos (3). Dentro de este conjunto, el vólvulo sigmoideo ha sido identificado como una de las causas más significativas, particularmente durante el segundo y tercer trimestre, cuando el útero grávido experimenta desplazamientos y propicia la torsión de un colon sigmoides redundante (4). El retraso en el diagnóstico se correlaciona con una elevación en la morbimortalidad materna y fetal, principalmente debido a la progresión hacia compromiso vascular, perforación, peritonitis, parto prematuro o muerte fetal (2,5).

En las regiones altoandinas del Perú, el vólvulo de sigmoides adquiere una relevancia particular debido a su asociación con el dolicomegacolon andino, una condición documentada en poblaciones que superan los 3000 metros sobre el nivel del mar, vinculada a una mayor longitud y diámetro del colon, mesocolon retráctil y factores dietéticos locales (6,7).

No obstante, su presencia en gestantes jóvenes persiste como una circunstancia excepcional. Se presenta el caso de una gestante de 33 semanas, originaria de una región rural altoandina de Cusco, con una obstrucción intestinal secundaria a un vólvulo de sigmoides, que fue manejada a través de cesárea de emergencia, sigmoidectomía y anastomosis primaria.

REPORTE DE CASO

Paciente de sexo femenino de 21 años, procedente de una zona rural altoandina del departamento de Cusco, ama de casa, con gestación de 33 semanas según fecha de última regla (FUR), fórmula obstétrica: G2P1001, sin antecedentes quirúrgicos, sin hábitos nocivos ni medicación habitual. Ingresa por el servicio de emergencia obstétrica, refiriendo un día de dolor lumbar y abdominal difuso de curso progresivo, con predominio de flanco derecho, asociado a náuseas y vómitos, negaba pérdida de líquido o sangrado por vía vaginal, ausencia de dinámica uterina y deposiciones.

Al examen físico, paciente lúcida, orientada, hemodinámicamente estable con presión arterial de 110/70 mmHg, frecuencia cardiaca de 95 latidos por minuto, frecuencia respiratoria de 18 respiraciones por minuto, temperatura de 36,5 °C, y saturación de oxígeno de 96% para un FiO_2 de 21%. Al examen físico preferencial se evidencia abdomen globuloso por gestación, doloroso a la palpación en flanco derecho, sin signos de irritación peritoneal, ruidos hidroaéreos presentes, útero grávido sin dinámica uterina.

Los exámenes de laboratorio iniciales muestran hemoglobina de 13,2 g/dL, leucocitos de 13 690/mm^3, con neutrófilos de 87%, plaquetas de 332 000/mm^3, creatinina de 0,53 mg/dL, urea de 15 mg/dL, glucosa de 113 mg/dL. El examen de orina mostró aspecto turbio, hematíes de > 50 por campo, leucocitos 30 – 35 por campo. La ecografía obstétrica mostró feto único vivo, con latidos fetales dentro de parámetros normales, peso fetal estimado de 2119 g con líquido amniótico con índice de líquido amniótico (ILA) de 5,7 cm.

Paciente fue hospitalizada en el servicio de maternidad, con diagnóstico de segundigesta de 33 semanas según FUR, Infección de tracto urinario complicada, sin trabajo de parto e íleo intestinal, donde se inicia tratamiento

antibiótico con ceftriaxona 2 g cada 24 horas por vía endovenosa, analgesia y maduración pulmonar.

Durante los dos días siguientes, dolor persiste a pesar de tratamiento analgésico y se acompaña de distensión abdominal, al examen físico, ruidos hidroaéreos disminuidos, abdomen doloroso a la palpación superficial y profunda a predominio de flanco derecho, que se irradia a zona lumbar, timpanismo a la percusión, realizándose exámenes auxiliares de control, el examen de sangre mostró hemoglobina de 13,4 g/dL, leucocitos de 15 570/mm^3, con neutrófilos de 94%, plaquetas de 250 000/mm^3, urea y creatinina normales, proteínas totales de 6,0 g/dL y albúmina de 3,4 g/dL. Examen de análisis de gases arteriales con pH de 7,183, HCO_3 de 11,5 mmol/L y pCO_2 de 31,8 mmHg.

La evaluación por Ginecoobstetricia, confirmo una gestación única de 33 semanas, feto vivo, frecuencia cardiaca fetal 146 latidos por minuto, sin dinámica uterina y membranas integras. Con la ecografía inicial se calculó un peso fetal de 2119 g y el índice de líquido amniótico fue de 5,7 cm. Se le administró maduración pulmonar por la edad gestacional y riesgo de parto pretérmino. En la evolución se realizó vigilancia materno-fetal y ecografía, observándose descenso del índice de líquido amniótico hasta 3 cm, con estado fetal no confiable.

La radiografía de abdomen en bipedestación, evidenció distensión de asas intestinales y niveles hidroaéreos (Figura 1), hallazgos compatibles con obstrucción intestinal mecánica.

Ante la ausencia de mejoría clínica, persistencia de dolor, ruidos hidroaéreos disminuidos, radiografía de abdomen con niveles hidroaéreos y los diagnósticos de oligohidramnios, estado fetal no confiable, acidosis metabólica descompensada y la sospecha de vólvulo de sigmoides en gestante de tercer trimestre, se llama a junta médica donde se decide manejo quirúrgico urgente.

Luego de la junta médica se informó sobre los riesgos maternos y fetales tanto de la demora en el tratamiento como de la culminación pretérmino del embarazo.

Se informó a la paciente y su familiar acompañante, con autorización de ambos, aclarándosele las dudas, y se obtuvo el consentimiento informado para la cesárea y el tratamiento quirúrgico de la obstrucción intestinal.

Figura 1. *Radiografía simple de abdomen en bipedestación. Se observa marcada distensión de asas intestinales de predominio colónico con niveles hidroaéreos, hallazgos compatibles con obstrucción intestinal mecánica y sugestivos de vólvulo de sigmoides.*

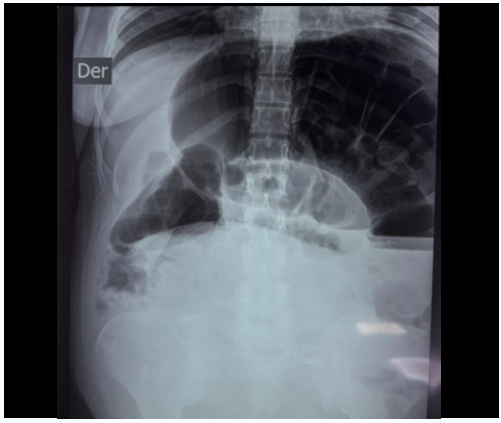

En sala de operaciones, se realizó laparotomía mediana infraumbilical y cesárea segmentaria por el equipo de Ginecoobstetricia, sin ninguna complicación inmediata. El recién nacido vivo de sexo masculino fue atendido inmediatamente por Neonatología, presentó un peso de 2390 g, Apgar de 6 al minuto y 8 a los 5 minutos, fue trasladado a UCIN, donde se evolucionó favorablemente. Posteriormente, el equipo de cirugía general continuó el procedimiento quirúrgico, exploró la cavidad abdominal, confirmó el vólvulo de sigmoides redundante, con rotación de 360° (Figura 2), meso de colon sigmoides retráctil, sin compromiso vascular ni contaminación peritoneal, se procedió con sigmoidectomía donde se evidencia bordes intestinales viables, continuando la cirugía con una anastomosis término-terminal en 2 planos, lavado de cavidad y drenaje laminar, con sangrado intraoperatorio de ambas cirugías cuantificado en 500 mL, se procede a cierre de cavidad abdominal por planos.

Figura 2. *Hallazgo intraoperatorio del vólvulo de sigmoides. Imagen intraoperatoria que muestra colon sigmoides marcadamente distendido con rotación de 360° sobre un mesocolon retráctil, sin evidencia macroscópica de isquemia ni perforación.*



En el postoperatorio inmediato, paciente ingresa a unidad de cuidados intensivos para vigilancia estrecha, manejada con fluidoterapia, ceftriaxona 2 g cada 24 horas, metronidazol 500 mg cada 8 horas, analgesia, medidas de soporte y progresión diaria de la dieta. Evolucionó favorablemente afebril, hemodinámicamente estable, con ventilación espontánea, mejoría progresiva de dolor, compensación de medio interno y eliminación de flatos a partir del segundo día.

En los exámenes auxiliares, en el examen de sangre con hemoglobina de 11,4 g/dL, leucocitos de 10 150/mm3, con neutrófilos de 81%, plaquetas de 204 000/mm3, urea y creatinina normales. En el examen de análisis de gases arteriales con pH de 7,451, HCO3 de 19,5 mmol/L y pCO2 de 24,2 mmHg. El examen de orina mostró aspecto turbio, hematíes de 70 – 80 por campo, leucocitos 10 – 15 por campo, proteinuria cualitativa (+) y cetonuria (++). Siendo trasladada al servicio de hospitalización de cirugía mujeres luego de 3 días, manteniéndose hemodinámicamente estable, funciones biológicas conservadas, con buena tolerancia oral, eliminando flatos y realizando deposiciones, drenaje laminar con secreción serosa en escasa cantidad y herida operatoria seca en proceso de cicatrización, permaneciendo durante 5 días. Siendo dada de alta luego de completar tratamiento antibiótico, con indicaciones de control por consultorio externo, orientación de signos de alarma, retiro de drenaje laminar y seguimiento quirúrgico y ginecoobstétrico.

Paciente acude a cita de control por cirugía general 4 días después de su alta, refiriendo buena tolerancia oral, realiza deposiciones con normalidad y sin molestias. Al examen físico se evidencia abdomen con herida en proceso de cicatrización sin signos de infección, ruidos hidroaéreos presentes, blando y depresible. Ante la evolución favorable, se otorga el alta médica por cirugía general, con orientación de signos de alarma.

DISCUSIÓN

Este caso evidencia una modalidad inusual y clínicamente compleja de abdomen agudo quirúrgico en mujeres gestantes del tercer trimestre. Inicialmente, la paciente ingresó con dolor lumbar y abdominal difuso, predominante en el flanco derecho, vinculado a náuseas, vómitos y examen de orina patológico, lo que permitía un diagnóstico de infección urinaria complicada.

La persistencia del dolor a pesar del tratamiento, la evolución de la distensión abdominal, la disminución de los ruidos hidroaéreos, la leucocitosis con neutrofilia, la acidosis metabólica y los hallazgos radiográficos permitieron replantear el diagnóstico inicial y sospechar una obstrucción intestinal mecánica.

El diagnóstico de vólvulo sigmoideo durante el embarazo tiende a postergarse debido a que sus síntomas se presentan en paralelo con los síntomas gastrointestinales habituales de la gestación y con otras afecciones (2, 5). Además, durante el tercer trimestre, el útero gestacional altera la localización del dolor y complica la exploración óabdominal. Por consiguiente, la literatura contemporánea aboga por mantener un elevado índice de sospecha en gestantes que presentan dolor abdominal persistente, distensión, vómitos y ausencia o reducción en la eliminación de flatos o deposiciones (2, 4-5).

Desde la perspectiva de la imagenología, la radiografía simple de abdomen sigue siendo útil en casos de sospecha de obstrucción intestinal, ya que puede evidenciar dilatación colónica, niveles hidroaéreos o indicadores que sugieran la presencia de vólvulo intestinal. Las directrices de la World Society of Emergency Surgery (WSES) sugieren que la evaluación del vólvulo sigmoideo debería comenzar con radiografía abdominal, mientras que la tomografía puede ser empleada cuando el diagnóstico es incierto o se sospecha isquemia y perforación (1). En mujeres en estado de gestación, la determinación de solicitar estudios de radiación debe ser individualizada, dando prioridad a la seguridad materna, dado que el bienestar fetal depende en gran medida de la estabilización y tratamiento oportuno de la madre (8). En el presente escenario, la radiografía abdominal, en combinación con el deterioro clínico, resultó suficiente para sugerir una intervención quirúrgica inmediata.

La intervención quirúrgica para el vólvulo de sigmoides está condicionada por la estabilidad clínica, la viabilidad intestinal y la existencia de peritonitis, isquemia o perforación. En pacientes que no presentan indicios de compromiso vascular, la descompresión endoscópica puede ser considerada como una intervención inicial; no obstante, conlleva un riesgo de recurrencia si no se complementa posteriormente con tratamiento definitivo. En el caso presente, factores como la gestación avanzada, la acidosis metabólica descompensada, el oligohidramnios y la presunción de una obstrucción mecánica complicada justificaron una intervención quirúrgica urgente y multidisciplinaria, otorgando prioridad a la seguridad materno-fetal.

La identificación intraoperatoria de un vólvulo de sigmoides con rotación de 360°, un mesocolon retráctil y la ausencia de compromiso vascular posibilitó la realización de una sigmoidectomía con anastomosis primaria. Esta conducta se alinea con los principios quirúrgicos contemporáneos: cuando el colon es viable, no se presenta contaminación fecaloidea ni inestabilidad hemodinámica, la resección mediante anastomosis

primaria se presenta como una opción viable. Sin embargo, en situaciones de necrosis, perforación, peritonitis o inestabilidad, generalmente se opta por un procedimiento de tipo Hartmann (1, 7). El progreso positivo de la paciente, caracterizado por la recuperación del tránsito intestinal, la estabilidad hemodinámica y la ausencia de complicaciones inmediatas, respalda la conducta adoptada.

Este caso posee también relevancia a nivel regional. La procedencia rural altoandina de la paciente habilita la posibilidad de un rol anatómico predisponente del dolicomegacolon andino, aunque no se disponga de estudios funcionales o histopatológicos que lo corroboren. El vólvulo de sigmoides constituye una causa frecuente de obstrucción intestinal en instituciones hospitalarias de altura, particularmente vinculada con el megacolon andino y el mesocolon redundante o retráctil (6, 7). El caso en cuestión se distingue por su aparición en una gestante joven del tercer trimestre, un grupo en el que esta patología continúa siendo una excepción.

Finalmente, el caso subraya la relevancia del manejo conjunto entre ginecoobstetricia, cirugía general, anestesiología, cuidados intensivos y neonatología. En mujeres embarazadas con abdomen agudo no obstétrico, la cirugía indicada no debe postergarse cuando se presentan indicadores de obstrucción complicada o deterioro materno, dado que la demora incrementa el riesgo de isquemia intestinal, sepsis, parto prematuro y mortalidad fetal (2, 8). Como limitación del caso, se debe destacar la falta de un informe anatomopatológico de la pieza quirúrgica, lo que obstaculiza la confirmación de alteraciones estructurales vinculadas al dolicomegacolon andino. Sin embargo, los resultados clínicos, radiológicos e intraoperatorios respaldan el diagnóstico de vólvulo sigmoideo en la gestación del tercer trimestre.

CONCLUSIÓN

El vólvulo de sigmoides, aunque poco frecuente en el embarazo, debe incluirse en el diagnóstico diferencial de las gestantes que presentan dolor abdominal persistente, distensión, vómitos y alteración del tránsito intestinal, sobre todo cuando existe deterioro clínico y metabólico. En este caso, la evaluación multidisciplinaria y la intervención quirúrgica oportuna permitieron resolver la obstrucción mediante sigmoidectomía con anastomosis primaria, junto con la culminación del embarazo por cesárea, con evolución materna y neonatal favorable.

El diagnóstico precoz y la toma oportuna de decisiones son fundamentales para disminuir las complicaciones maternofetales que presenta esta enfermedad.

REFERENCIA BIBLIOGRÁFICA

1. Tian BWCA, Vigutto G, Tan E, van Goor H, Bendinelli C, Abu-Zidan F, et al. WSES consensus guidelines on sigmoid volvulus management. World J Emerg Surg. 2023;18(1):34. doi: 10.1186/s13017-023-00502-x.
2. Lodhia J, Magoma J, Tendai J, Msuya D, Suleiman J, Chilonga K. Sigmoid volvulus in pregnancy: a case report. J Med Case Rep. 2021;15(1):554. doi: 10.1186/s13256-021-03151-3.
3. Samo HM, Gemuwang M, Canuty F, Gidabayda JG, Nuwass EQ. Recurrent sigmoid volvulus in pregnancy: case report. East Afr Health Res J. 2025;9(1):20-23. doi: 10.24248/eahrj.v9i1.818
4. Watanabe T, Kinjo T, Kinjyo Y, Nitta H, Masamoto H, Mekaru K, et al. Sigmoid volvulus in pregnancy assessed by contrast-enhanced computed tomography scanning. Case Rep Obstet Gynecol. 2021;2021:6692483. doi: 10.1155/2021/6692483.
5. Barkase AA, Salunke CU, Gawandi PS, Sathe VP. Sigmoid volvulus in pregnancy: a rare case. Int J Reprod Contracept Obstet Gynecol. 2022;11(5):1612-1614. doi: 10.18203/2320-1770.ijrcog20221308.
6. Frisancho O. Dolicomegacolon andino y vólvulos intestinales de altura. Rev Gastroenterol Peru. 2008;28(3):248-57. doi: 10.47892/rgp.2008.283.515
7. Borda Mederos LA, Kcam Mayorca EJ, Alarcon Aguilar P, Miranda Rosales LM. Megacolon andino y vólvulo del sigmoides de la altura. Presentación de 418 casos entre 2008-2012 en el Hospital C. Monge, Puno, Perú. Rev Gastroenterol Peru. 2017;37(4):317-322.
8. Kumar SS, Collings AT, Wunker C, Athanasiadis DI, DeLong CG, Hong JS, et al. SAGES guidelines for the use of laparoscopy during pregnancy. Surg Endosc. 2024;38:2947-2963. doi: 10.1007/s00464-024-10810-1.