Octubre, 2026
VOL. 3, Nº 2

Más allá de la Ictericia: desafío diagnóstico y de manejo en un caso de crisis tirotóxica por Síndrome de Weil

Norma Meléndez Sequeiros[1], **Haydee Omayra Medina Delgadillo**[1], **Giuliana Rosa Ávila Llerena**[1]

[1] Hospital Antonio Lorena, Departamento de Medicina, Servicio de Medicina Interna, Cusco - Perú.

RESUMEN

El presente reporte describe el caso de una paciente mujer de 50 años con debut de hipertiroidismo, en quien una infección aguda por leptospirosis grave (síndrome de Weil) actuó como el factor estresante agudo que precipitó una crisis tirotóxica. La relación entre ambas condiciones no responde a un mecanismo fisiopatológico directo, sino a una causalidad indirecta mediada por un estrés biológico extremo. El diagnóstico oportuno representó un desafío crítico para el equipo médico debido a la marcada superposición de manifestaciones clínicas tales como la ictericia, la disfunción multiorgánica y la inestabilidad hemodinámica compartidas por ambas patologías. A diferencia de las formas hiperagudas fulminantes, la paciente evolucionó favorablemente en hospitalización sin requerir soporte hemodinámico avanzado ni ingreso a cuidados intensivos, lográndose la remisión completa de su cuadro clínico.

Palabras clave: Leptospirosis; Leptospirosis grave; Crisis tirotóxica; Hipertiroidismo.

Beyond jaundice: diagnostic and management challenge in a case of thyrotoxic crisis in the context of weil's syndrome

ABSTRACT

A 50-year-old female patient presented with new-onset hyperthyroidism, in whom severe leptospirosis (Weil's syndrome) acted as an acute stressor that precipitated a thyroid storm. The diagnosis was challenging due to the marked overlap of symptoms (jaundice, multiorgan dysfunction, and hemodynamic instability). Following confirmation of the diagnosis, treatment with antibiotics, antithyroid medications, and hemodynamic support was initiated. The evolution was favorable within conventional hospitalization, without requiring admission to the intensive care unit.

The association between leptospirosis and thyroid storm is not mediated by a direct pathophysiological mechanism, but rather by an indirect causality where the extreme biological stress of a severe infection decompensates thyroid function. We discuss the importance of differentiating multiorgan dysfunction of infectious origin from endocrine origin to guide combined therapy and prevent underdiagnosis, highlighting in this case the need to consider thyroid storm in the presence of severe systemic infections as an atypical or disproportionate clinical presentation, allowing timely multidisciplinary management.

Keywords: Leptospirosis; Severe leptospirosis; Thyroid crisis; Hyperthyroidism

Autor corresponsal:
Norma Meléndez Sequeiros
Correo electrónico:
Normismelendez1980@gmail.com

ORCID
Norma Meléndez Sequeiros
https://orcid.org/0000-0001-8172-7313
Haydee Omayra Medina Delgadillo
https://orcid.org/0009-0004-7011-502X
Giuliana Rosa Ávila Llerena
https://orcid.org/0009-0001-5813-4170

Recibido: 15/07/2026
Aprobado: 31/08/2026
Publicado: 01/10/2026

Esta es una publicación con licencia de Creative Commons Atribución 4.0 Internacional.

Copyright © 2026, Revista Científica del Hospital Antonio Lorena del Cusco.

INTRODUCCIÓN

La crisis tirotóxica o tormenta tiroidea es una emergencia endocrinológica de baja incidencia, pero de extrema gravedad, con una tasa de mortalidad que oscila entre el 10% y el 30% incluso bajo tratamiento oportuno [1,2].

Esta entidad se caracteriza por una exacerbación extrema de los efectos de las hormonas tiroideas, frecuentemente desencadenada por factores estresantes agudos como infecciones, cirugías o traumatismos [2]. Aunque suele presentarse en pacientes con hipertiroidismo ya conocido y mal controlado, un porcentaje de casos tiene a la tormenta tiroidea como el debut clínico de una patología tiroidea subyacente que no había sido diagnosticada previamente [1].

Por otro lado, el síndrome de Weil representa la variante grave de leptospirosis, una zoonosis de distribución mundial con alta endemicidad en areas tropicales y subtropicales de América Latina [3]. Este síndrome se caracteriza clásicamente por la tríada de ictericia progresiva, insuficiencia renal aguda e diátesis hemorrágica, con un potencial curso letal si no se interviene de forma precoz [4].

La coexistencia simultánea de un debut de crisis tirotóxica y el síndrome de Weil es un escenario excepcionalmente infrecuente en la literatura médica global [9,10].

El principal desafío clínico radica en que ambas patologías comparten un espectro clínico superpuesto con respuesta inflamatoria multisistémica, caracterizado por fiebre alta, ictericia marcada, disfunción cardiovascular y deterioro del estado de conciencia [10]. En este contexto, los síntomas de una entidad mimetizan y enmascaran a la otra, lo que suele derivar en un retraso diagnóstico y terapéutico crítico [9].

Este reporte de caso describe y analiza el debut de una crisis tirotóxica precipitada por el estrés biológico e infeccioso de una leptospirosis grave. Su relevancia para la práctica médica radica en evidenciar los mecanismos de causalidad indirecta entre ambas entidades y aportar pautas diagnósticas clave frente a este solapamiento clínico, permitiendo al personal médico sospechar una tormenta tiroidea como complicación o debut ante infecciones graves y evitar así desenlaces fatales [2,10].

REPORTE DE CASO

Paciente mujer de 50 años de edad, procedente de zona tropical de Cusco, con antecedentes patológicos conocidos de diabetes mellitus tipo 2 (DM2), de ocupación agricultora con exposición y consumo potencial de aguas estancadas, con tiempo de enfermedad de 2 semanas caracterizado por dolor abdominal, fiebre, mialgias generalizadas, náuseas, vómitos, progresivo tinte ictérico en piel y escleras, además de sensación de palpitaciones.

Al examen físico se evidencia palidez, presión arterial de 110/75 mmHg, taquicardia extrema (142 lat/min), temperatura de 39.5 °C, frecuencia respiratoria de 25 respiraciones por minuto, saturación de oxígeno (O2) baja (78% a fracción inspirada de oxígeno [FiO2]: 21% de reciente instauración), estado soporoso (escala de coma de Glasgow: 12/15), ictericia marcada en piel y escleras, con hepatomegalia palpable a 3 cm por debajo del reborde costal derecho.

Tabla 1. *Se resumen los hallazgos de laboratorio.*

PARÁMETRO	RESULTADO DEL PACIENTE
Perfil tiroideo	Hormona estimulante de la tiroides (TSH) < 0.005 uIU/mL T4 libre > 7.7 ng/dL
Función hepática	Bilirrubina total: 22.4 mg/dL (Directa: 18.3 mg/dL) Transaminasa glutámico-oxalacética (TGO): 262 U/L Transaminasa glutámico-pirúvica (TGP): 188 U/L
Función renal	Creatinina: 3.4 mg/dL Urea: 112 mg/dL
Hemograma	Leucocitosis: 18,500/uL (Neutrófilos: 88%) Plaquetas: 65,000/uL
Pruebas específicas	Antígeno inmunoglobulina M (IgM) para Leptospira sp.: Positivo en suero por inmunoensayo
Escalas clínicas	Puntuación de Burch-Wartofsky: 65 puntos [6]

Posterior a la evaluación clínica y laboratorial inicial, se complementó el estudio diagnóstico mediante una tomografía computarizada, evidenciando los cambios anatómicos que se aprecian en la Figura 1.

Figura 1. *Corte axial de una tomografía computarizada de abdomen alto, Hepatomegalia marcada que ocupa la mayor parte del hemiabdomen derecho.*

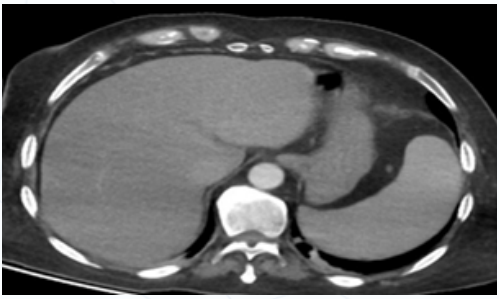

El paciente fue manejado en la sala de hospitalización de medicina interna, donde recibió las siguientes intervenciones terapéuticas:

Apoyo oxigenatorio: Administración de oxígeno suplementario mediante cánula binasal a 3 L/min ante la insuficiencia respiratoria aguda instaurada.

Bloqueo y control tiroideo: Se administró tiamazol a dosis plenas y posteriormente se inició la infusión de solución de Lugol según protocolo de crisis tirotóxica. Para el control adrenérgico y de la taquicardia severa se utilizó propranolol.

Terapia corticoidea: Se implementó corticoterapia parenteral con el fin de disminuir la conversión periférica de T4 a T3 y brindar soporte ante el estrés extremo.

Terapia antimicrobiana: Ceftriaxona (2 g IV cada 24 horas) con un esquema completo de 10 días [5].

Soporte hemodinámico y renal: Se instauró una fluidoterapia guiada y cuidadosa con cloruro de sodio al 0.9% para optimizar la perfusión renal y revertir la injuria renal aguda. Se mantuvo un monitoreo estricto del balance hídrico, logrando un flujo urinario adecuado (>0.5 ml/kg/h). Alrededor de la primera semana de tratamiento multidisciplinario, la paciente presentó una mejoría significativa de su estado neurológico, con recuperación completa de su estado neurológico y remisión total de la afección respiratoria. A partir del décimo día de hospitalización, los niveles de compuestos azoados descendieron de forma progresiva. Al día 15 de estancia hospitalaria, los niveles de creatinina retornaron a su línea base (0.9 mg/dL), consolidándose la resolución total de la insuficiencia renal aguda mediante manejo médico conservador, sin requerimiento de terapia de reemplazo renal. La función tiroidea se estabilizó y la frecuencia cardíaca normalizó antes de otorgársele el alta hospitalaria de forma exitosa.

DISCUSIÓN

Este caso clínico resulta paradigmático al ilustrar cómo el síndrome de Weil actuó como el factor estresante agudo que precipitó un cuadro de crisis tirotóxica en un contexto de debut de hipertiroidismo. La relación entre ambas condiciones no es fisiopatológica directa, sino de causalidad indirecta por estrés biológico extremo [2]. Cualquier agresión sistémica grave —en este caso, una espiroquetemia con afección multiorgánica— es capaz de desencadenar una descarga adrenérgica masiva y un aumento abrupto de las fracciones libres de hormonas tiroideas [1,2].

Un aspecto fundamental en la validación diagnóstica de este reporte radica en el análisis riguroso de la escala de Burch-Wartofsky (Burch-Wartofsky Point Scale - BWPS), la cual arrojó un puntaje total de 65 puntos, valor que supera ampliamente el dintel clásico de 45 puntos establecido para el diagnóstico definitivo de crisis tirotóxica [6]. Para evitar confusiones diagnósticas derivadas de la superposición sintomatológica con la leptospirosis grave, se desglosa y justifica cada componente evaluado en la paciente:

1. **Disfunción termorreguladora (Fiebre de 39.5 °C):** Aportó 20 puntos. Si bien la fiebre es un signo cardinal e invariable de la leptospirosis grave debido a la espiroquetemia, la magnitud de la hipertermia registrada en este caso excede el rango habitual de la infección pura y se alinea con el hipermetabolismo severo inducido por el exceso agudo de hormonas tiroideas.

2. **Disfunción cardiovascular (Taquicardia extrema de 142 lat/min sin insuficiencia cardíaca congestiva manifiesta):** Aportó 25 puntos. La taquicardia desproporcionada al grado de fiebre y la presencia de palpitaciones evidencian una hipersensibilidad adrenérgica miocárdica característica de la tormenta tiroidea, diferenciándose de la taquicardia puramente séptica o hipovolémica.

3. **Disfunción del sistema nervioso central (Estado soporoso, Glasgow 12/15):** Aportó 10 puntos. El compromiso neuropsiquiátrico en la leptospirosis suele manifestarse como delirium o meningitis aséptica, pero el estupor profundo observado en este contexto reflejó el impacto neurotóxico directo de las altas concentraciones de hormonas tiroideas sobre el tejido cerebral.

4. **Disfunción gastrointestinal-hepática (Ictericia marcada y dolor abdominal):** Aportó 10 puntos adicionales por disfunción hepática severa. La ictericia es un marcador primario del síndrome de Weil por daño canalicular y colestasis intrahepática inducida

por Leptospira; sin embargo, en el puntaje BWPS actúa como un criterio de disfunción gastro-hepática superpuesto que potencia el cuadro clínico combinado.

Este desglose demuestra que, aunque algunas variables del puntaje BWPS (como la fiebre y la ictericia) comparten orígenes infecciosos en el contexto de la leptospirosis, la sumatoria e intensidad de los parámetros cardiovasculares y metabólicos justifican de manera incuestionable la coexistencia de la crisis tirotóxica, descartando un falso positivo y validando el diagnóstico dual.

El caso destaca un desafío diagnóstico crítico, dado que la ictericia, la disfunción renal y la inestabilidad hemodinámica son manifestaciones compartidas por ambas patologías, lo que puede retrasar el tratamiento oportuno. En la práctica clínica en el Perú, la leptospirosis es un problema de salud pública endémico, con brotes importantes reportados en departamentos como Loreto, Madre de Dios y San Martín, y con menor frecuencia en Cusco [7]. En estas regiones, los reportes de insuficiencia renal aguda e ictericia secundaria a leptospirosis son frecuentes en la literatura local [7,8]; sin embargo, la crisis tirotóxica asociada es un fenómeno excepcionalmente raro.

A nivel internacional, la literatura documenta escasos reportes similares [9,10]. En el sudeste asiático (como Tailandia e India) y el Caribe, regiones con alta densidad de espiroquetosis, se han descrito casos aislados donde infecciones bacterianas graves y zoonosis tropicales actúan como el gatillo de tormentas tiroideas en pacientes con enfermedad de Graves no diagnosticada o no controlada [9,10]. Un reporte reciente en la literatura internacional describió una presentación similar donde la disociación clínico-laboratorial (ictericia marcada con transaminasas mínimamente elevadas) fue la clave para sospechar leptospirosis, mientras que la disfunción cerebral (delirium) y la taquicardia marcaron la pauta para el diagnóstico de tormenta tiroidea [10].

La lección crítica de estos casos, incluyendo el nuestro, es la aplicación rigurosa de escalas validadas como la de Burch-Wartofsky ante pacientes provenientes de áreas endémicas que presenten un cuadro febril agudo con disfunción orgánica que sobrepase la explicación uniorgánica infecciosa, permitiendo instaurar una terapia combinada antitiroidea y antibiótica de manera precoz y oportuna [6,10].

REFERENCIA BIBLIOGRÁFICA

1. Satoh T, Isozaki O, Suzuki A, Wakino S, Iburi T, Tsuboi K, et al. 2016 Guidelines for the management of thyroid storm from The Japan Thyroid Association and Japan Endocrine Society (First edition). Endocr J. 2016;63(12):1025-1075.
2. Chiha M, Samarasinghe S, Kabasan M. Thyroid storm: an updated review. J Intensive Care Med. 2015;30(3):131-140.
3. Bharti AR, Nally JE, Ricaldi JN, Matthias MA, Diaz MM, Lovett MA, et al. Leptospirosis: a zoonosis of global importance. Lancet Infect Dis. 2003;3(12):757-771.
4. Khositseth S, Thampaisan S, Srivorakul P, Phulsuksombati D, Kupatawintu P. Acute kidney injury in severe leptospirosis. Pediatr Nephrol. 2017;32(11):2121-2128.
5. World Health Organization. Human leptospirosis: guidance for diagnosis, surveillance and control. Geneva: World Health Organization; 2019 [actualizado].
6. Burch HB, Wartofsky L. Life-threatening thyrotoxicosis. Thyroid storm. Endocrinol Metab Clin North Am. 1993;22(2):263-277.
7. Céspedes M, Glenny M, Martínez M. Leptospirosis: una enfermedad zoonótica emergente en el Perú. Rev Peru Med Exp Salud Publica. 2002;19(4):195-202.
8. Alarcón-Villaverde J, Román-Lázaro A. Características clínicas y epidemiológicas de la leptospirosis en la Amazonía peruana: reporte de casos. Acta Med Peru. 2021;38(2):110-116.
9. Taylor S, Dirks R. Tropical infections as precipitants of endocrine emergencies: a global perspective. Lancet Diabetes Endocrinol. 2023;11(4):285-294.
10. Ramachandran S, Kumar S. Leptospirosis presenting as Weil's syndrome complicated by thyroid storm: a case report and systematic review of overlapping infectious-endocrine crises. J Assoc Physicians India. 2024;72(2):50-54.