Octubre, 2026
VOL. 3, Nº 2

Fractura de cráneo en crecimiento diagnosticada tempranamente mediante resonancia magnética en una lactante de 3 meses

Juan Manuel Tueros Romero[1], **Karol Gabriela Bueno Romero**[1]

[1] Hospital Antonio Lorena, Departamento de Girugía, Servicio de Neurocirugía, Cusco - Perú.

RESUMEN

La fractura de cráneo en crecimiento (FCC) es una complicación poco frecuente del traumatismo craneoencefálico pediátrico, presente en el 0,05–1,6% de las fracturas de cráneo y en más del 90% de los casos en menores de 3 años; resulta de una fractura diastásica con lesión dural subyacente que impide la consolidación ósea y puede evolucionar hacia un quiste leptomeníngeo si no se repara a tiempo. Se presenta el caso de una lactante de 3 meses con fractura diastásica frontoparietal derecha de 4 mm. La tomografía cerebral inicial mostró, además, un área hipodensa frontal derecha y un pequeño foco de contusión hemorrágica. La resonancia magnética posterior confirmó la lesión dural subyacente, la protrusión leptomeníngea y parenquimatosa a través del defecto y el aumento progresivo de la diástasis, estableciéndose el diagnóstico de fractura de cráneo en crecimiento en evolución. Por falta de instrumental adecuado no se realizó craneotomía ni duroplastia suturada; el defecto dural se cubrió con pericráneo autólogo y hemocolágeno. La fijación ósea se logró perforando orificios en el cráneo y uniendo los bordes con Vicryl 1/0, complementada con miniplacas y minitornillos rígidos, elegidos por costo y disponibilidad. Tras 49 días de hospitalización, la paciente fue dada de alta con paresia residual de miembro superior izquierdo. Este reporte documenta el reconocimiento temprano de una fractura de cráneo en crecimiento mediante vigilancia clínica y radiológica seriada, así como una técnica quirúrgica adaptada a un entorno con recursos limitados. La paciente presentó una evolución posoperatoria inmediata satisfactoria, aunque persistió una alteración motora del miembro superior izquierdo y el desenlace neurológico definitivo quedó pendiente de seguimiento.

Palabras clave: Fractura de cráneo en crecimiento; Traumatismo craneoencefálico pediátrico; Fractura de cráneo diastásica; Lesión dural; Craneoplastia

Early magnetic resonance imaging diagnosis of a growing skull fracture in a 3- month-old infant

ABSTRACT

Growing skull fracture (GSF) is a rare complication of paediatric traumatic brain injury, accounting for 0.05–1.6% of skull fractures and occurring in children younger than 3 years in more than 90% of cases. It results from a diastatic skull fracture with an underlying dural tear that prevents bone healing and may progress to a leptomeningeal cyst if not repaired promptly. We report the case of a 3-month-old female infant with a 4- mm diastatic right frontoparietal skull fracture. Initial computed tomography additionally revealed a right frontal hypodense area and a small haemorrhagic contusion. Subsequent magnetic

Autor corresponsal:
Juan Manuel Tueros Romero
Correo electrónico:
jtueros@unsa.edu.pe

ORCID
Juan Manuel Tueros Romero
https://orcid.org/0009-0009-0101-0132
Karol Gabriela Bueno Romero
https://orcid.org/0009-0008-6881-4939

Recibido: 31/07/2026
Aprobado: 31/08/2026
Publicado: 01/10/2026

Esta es una publicación con licencia de Creative Commons Atribución 4.0 Internacional.

Copyright © 2026, Revista Científica del Hospital Antonio Lorena del Cusco.

resonance imaging confirmed the underlying dural tear, leptomeningeal and brain parenchymal herniation through the defect, and progressive widening of the fracture, establishing the diagnosis of an evolving growing skull fracture. Because appropriate surgical instruments were unavailable, neither a formal craniotomy nor a sutured duraplasty could be performed. The dural defect was covered with autologous pericranium and a collagen haemostatic agent. Bone fixation was achieved by drilling small holes in the skull and approximating the fracture margins with 1-0 Vicryl sutures, supplemented with rigid miniplates and microscrews selected because of their cost and immediate availability. After 49 days of hospitalisation, the patient was discharged with residual left upper-limb paresis. This report documents the early recognition of a growing skull fracture through serial clinical and radiological surveillance, as well as a surgical technique adapted to a resource-limited setting. The patient had a satisfactory immediate postoperative course; however, the motor deficit in the left upper limb persisted, and the definitive neurological outcome remained pending further follow-up.

Keywords: Growing skull fracture; Paediatric head trauma; Diastatic skull fracture; Dural tear; Cranioplasty

INTRODUCCIÓN

La fractura de cráneo en crecimiento (FCC), o quiste leptomeníngeo postraumático, es una complicación infrecuente del traumatismo craneoencefálico pediátrico, presente en el 0,05–1,6% de las fracturas de cráneo y en más del 90% de los casos en menores de 3 años, siendo el hueso parietal el sitio más frecuentemente afectado.[1–3] Resulta de una fractura diastásica con lesión dural subyacente que permite la herniación pulsátil del tejido cerebral, impidiendo la consolidación ósea y ensanchando progresivamente el defecto; sin reparación oportuna, puede evolucionar hacia un quiste leptomeníngeo franco, porencefalia o encefalomalacia. [1,3,4] El diagnóstico habitualmente se establece meses o incluso años después del trauma, una vez desarrollada una masa pulsátil palpable, por lo que los reportes de presentación relativamente temprana son infrecuentes. [5]

Presentamos el caso de una lactante de 3 meses con una fractura diastásica frontoparietal derecha de 4 mm, asociada a una lesión parenquimatosa frontal derecha y a una pequeña contusión hemorrágica, después de ser expulsada de los brazos de su madre durante un accidente de tránsito en motocicleta. La resonancia magnética cerebral de control mostró progresión de la diástasis, discontinuidad dural y protrusión leptomeníngea y parenquimatosa a través del defecto, hallazgos compatibles con una fractura de cráneo en crecimiento en etapa temprana. El curso hospitalario se prolongó debido a anemia, enfermedad diarreica aguda e infección asociada al catéter venoso central [3,5,6].

Ante la falta de instrumental adecuado para realizar craneotomía en un hospital público de referencia regional, el defecto dural se cubrió con pericráneo autólogo y hemocolágeno, sin duroplastia suturada, y la fractura se fijó con miniplacas y minitornillos. El aporte de este reporte radica en documentar el reconocimiento temprano de una FCC mediante vigilancia radiológica seriada, y en describir una técnica quirúrgica adaptada a los recursos disponibles, con desenlace favorable pese a las limitaciones del entorno.

REPORTE DE CASO

Historia clínica Lactante de sexo femenino de 3 meses, nacida a término mediante parto eutócico, sin antecedentes patológicos ni quirúrgicos conocidos y con desarrollo psicomotor acorde con la edad antes del traumatismo. El accidente ocurrió el 17 de mayo de 2026, aproximadamente a las 16:00 horas, en la ciudad de Puerto Maldonado.

Según el relato de la madre, ambas viajaban como pasajeras en una motocicleta cuando ocurrió una colisión. La lactante, que era sostenida en los brazos de su madre, salió expulsada e impactó la región frontoparietal derecha contra la superficie de la vía. Inmediatamente después del traumatismo presentó pérdida transitoria del estado de conciencia durante aproximadamente 5 minutos y, posteriormente, dos episodios de vómito de escasa cantidad y contenido transparente. No presentó crisis convulsivas, sangrado externo ni salida de líquido cefalorraquídeo por la nariz o los oídos.

La paciente fue trasladada inicialmente a un establecimiento de salud de Puerto Maldonado, donde se recomendó su referencia a un centro con disponibilidad de neurocirugía. La madre solicitó el alta voluntaria y trasladó a la paciente por sus propios medios al Hospital Antonio Lorena del Cusco, donde ingresó el 18 de mayo de 2026 aproximadamente a las 08:00 horas, cerca de 16 horas después del accidente. No se contó con una referencia interhospitalaria formal ni con documentación completa de la primera evaluación.

Examen físico: Al ingreso al área de shock trauma, la paciente presentó una frecuencia cardiaca de 110 latidos por minuto, frecuencia respiratoria de 34 respiraciones por minuto, temperatura de 38 °C y saturación de oxígeno de 89 % respirando aire ambiental, con una fracción inspirada de oxígeno de 0,21. No se obtuvo un

registro confiable de la presión arterial al momento de la evaluación inicial. Debido a la hipoxemia y a la presencia de taquipnea, se administró soporte ventilatorio y oxígeno suplementario, con vigilancia continua de la función respiratoria.

En la evaluación neurológica, la lactante se encontraba irritable, con una puntuación de 14/15 en la Escala de Coma de Glasgow pediátrica: apertura ocular espontánea, 4 puntos; respuesta verbal mediante llanto irritable, 4 puntos; y respuesta motora con movimientos espontáneos de las extremidades, 6 puntos. Las pupilas eran isocóricas, de 2 mm de diámetro y fotorreactivas. La fontanela anterior se encontraba normotensa. Presentaba una respuesta adecuada al estímulo doloroso y no se observaron crisis convulsivas ni movimientos anormales.

La paciente movilizaba espontáneamente las cuatro extremidades, con tono muscular conservado y reflejos osteotendinosos presentes y simétricos. Sin embargo, se identificó ausencia del reflejo de prensión palmar en el miembro superior izquierdo, hallazgo que sugirió un déficit motor focal. No se identificaron otras alteraciones evidentes de los pares craneales evaluables para la edad.

En la región frontoparietal derecha se observó aumento de volumen de partes blandas, de consistencia blanda y carácter pulsátil, cubierto por piel íntegra, sin herida abierta, sangrado ni salida de líquido cefalorraquídeo. No se registraron las dimensiones exactas de la tumefacción. El perímetro cefálico se encontraba dentro de los valores esperados para la edad.

Evaluación diagnóstica: Debido al mecanismo traumático de alta energía, la pérdida transitoria del estado de conciencia y la presencia de un hallazgo motor focal, se realizó una tomografía cerebral sin contraste. El estudio mostró una fractura diastásica frontoparietal derecha, con una separación máxima aproximada de 4,44 mm. En el parénquima cerebral subyacente se observó un área de hipodensidad córtico-subcortical frontal derecha, asociada a pequeños focos hiperdensos compatibles con componente contusivo hemorrágico.

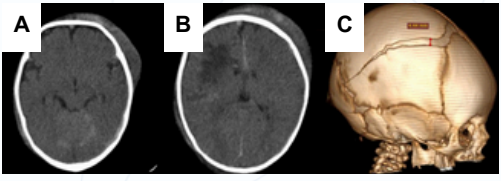

Figura 1. *Tomografía cerebral sin contraste realizada al ingreso, el 18 de mayo de 2026.*
A y B: cortes axiales en ventana cerebral que muestran un área de hipodensidad córtico-subcortical frontal derecha, asociada a pequeños focos hiperdensos compatibles con componente contusivo hemorrágico. No se observa desviación significativa de la línea media.
C: reconstrucción tridimensional en ventana ósea que evidencia una fractura diastásica frontoparietal derecha con una separación máxima aproximada de 4,44 mm .

No se observaron hematomas epidural o subdural, desviación significativa de la línea media, colapso ventricular ni compresión evidente de las cisternas basales. Los ventrículos conservaron su morfología y simetría. Debido a que la tomografía simple no permitía establecer con certeza si la hipodensidad correspondía a edema postraumático, contusión no hemorrágica o lesión isquémica, se indicó resonancia magnética cerebral para una mejor caracterización. Considerando la edad de la paciente, el carácter diastásico de la fractura, la separación mayor de 4 mm y la lesión parenquimatosa subyacente, se decidió su hospitalización para vigilancia neurológica y radiológica.

El 23 de mayo, al quinto día de hospitalización, la paciente presentó anemia moderada y enfermedad diarreica aguda (EDA), por lo que fue transferida a UCIN. Durante esta estancia se solicitó una RM cerebral de control, que evidenció el área isquémica frontal derecha, lesión de la duramadre subyacente a la línea de fractura, y aumento de la diástasis respecto a la TC de ingreso, permitiendo un diagnóstico temprano de fractura de cráneo en crecimiento en evolución.

Figura 2. *Resonancia magnética cerebral realizada el 27 de mayo de 2026. Imágenes axiales en diferentes secuencias que muestran una alteración de señal córtico-subcortical frontal derecha, correspondiente a la lesión parenquimatosa postraumática. El estudio permitió identificar la discontinuidad dural subyacente a la fractura frontoparietal derecha y la protrusión leptomeníngea y parenquimatosa a través del defecto, hallazgos compatibles con una fractura de cráneo en crecimiento en evolución.*

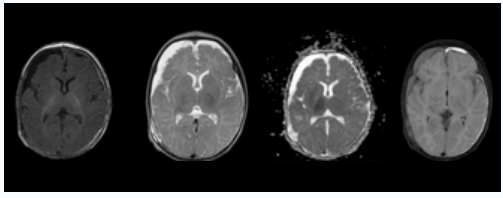

Tras compensarse, la paciente pasó al servicio de pediatría para continuar el tratamiento de la anemia y la EDA, y dos semanas después al servicio de neurocirugía. El curso hospitalario se complicó nuevamente: al tercer día en neurocirugía, el catéter venoso central mostró signos de infección local (irritabilidad, distensión abdominal,

febrículas de 37,5 °C, hipoactividad, y material purulento en el sitio de inserción). Se retiró el catéter, se colocó uno nuevo contralateral, y se interconsultó a UCIN, donde el 6 de junio de 2026 el hemocultivo confirmó septicemia por SAMR, tratada con vancomicina según antibiograma. Debido a esta secuencia de cuadros médicos intercurrentes, la cirugía no pudo realizarse de inmediato pese al diagnóstico temprano de la FCC. Compensada, regresó nuevamente al servicio de neurocirugía 10 días después.

Una tomografía cerebral de control realizada el 18 de junio de 2026 mostró progresión marcada de la fractura diastásica frontoparietal derecha. La separación máxima de los bordes óseos alcanzó aproximadamente 1,21 cm — 12,1 mm—, en comparación con los 4,44 mm observados en el estudio inicial. Por tanto, la diástasis aumentó aproximadamente 7,66 mm durante el seguimiento.

En el parénquima cerebral frontal derecho persistía una extensa área heterogénea de predominio hipodenso, asociada a pequeños componentes hiperdensos residuales, compatible con evolución de la lesión contusiva postraumática. No se observó desviación significativa de la línea media. El aumento progresivo y objetivamente documentado de la diástasis, asociado al defecto dural identificado mediante resonancia magnética, confirmó el diagnóstico de fractura de cráneo en crecimiento y motivó la indicación de reparación quirúrgica.

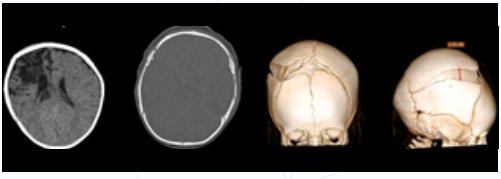

Figura 3. *Tomografía cerebral de control realizada el 18 de junio de 2026. A: corte axial en ventana cerebral que muestra una extensa lesión córticosubcortical frontal derecha, de aspecto heterogéneo y predominio hipodenso, con pequeños componentes hiperdensos residuales. B: corte axial en ventana ósea que demuestra la fractura diastásica frontoparietal derecha. C y D: reconstrucciones tridimensionales que muestran la extensión de la fractura y el aumento de la separación de los bordes óseos hasta aproximadamente 1,21 cm.*

Diagnóstico diferencial: Inicialmente se consideró una fractura diastásica simple asociada a una lesión parenquimatosa postraumática. El área de hipodensidad frontal derecha observada en la tomografía planteó como posibilidades diagnósticas una contusión cerebral no hemorrágica, edema postraumático o una lesión isquémica. Los pequeños focos hiperdensos asociados favorecieron la presencia de un componente contusivo hemorrágico [7–9].

La edad de 3 meses, la diástasis inicial de 4,44 mm, la tumefacción frontoparietal pulsátil y la lesión cerebral subyacente identificaron a la paciente como de alto riesgo para desarrollar una fractura de cráneo en crecimiento [3,6]. La progresión de la separación ósea hasta 12,1 mm, junto con la discontinuidad dural y la protrusión leptomeníngea y parenquimatosa demostradas mediante resonancia magnética, permitieron diferenciar esta entidad de una fractura diastásica simple [3,5,6]

Diagnóstico: Con base en la edad de la paciente, la presencia de una tumefacción frontoparietal pulsátil, una fractura diastásica frontoparietal derecha con incremento de la separación ósea de 4,44 a 12,1 mm, la discontinuidad dural y la protrusión leptomeníngea y parenquimatosa demostradas mediante resonancia magnética, se estableció el diagnóstico de fractura de cráneo en crecimiento en etapa temprana, asociada a una lesión contusiva frontal derecha y a un hallazgo motor focal[3,4]

Tratamiento: La paciente fue programada para reparación quirúrgica. No se pudo realizar craneotomía por falta de material adecuado durante el acto operatorio. El equipo quirúrgico abordó el defecto a través de las líneas de la fractura diastásica existente, ampliando los bordes de la fractura con pinza Kerrison, a través de las cuales se apreciaba el defecto de la duramadre. Se encontró la duramadre densamente adherida a la tabla interna del hueso a lo largo de los bordes de la fractura, y fue cuidadosamente disecada y desinsertada del hueso circundante. Previamente a esta maniobra, se observó parénquima cerebral herniado de aproximadamente 1,3 cm de diámetro entre los bordes de la fractura; al liberar las adherencias durales, el tejido herniado se retrajo y relajó. No se realizó duroplastia suturada; en su lugar, el defecto dural se cubrió con un injerto de pericráneo autólogo reforzado con un parche hemostático de colágeno.

La fijación ósea de la fractura parietofrontal derecha se logró perforando pequeños orificios en los bordes óseos a ambos lados de la fractura, a través de los cuales se pasó una sutura de aproximación Vicryl 1/0 para lograr la aposición directa de los márgenes óseos, complementada con la colocación de miniplacas y minitornillos rígidos a lo largo de todo el trayecto de la fractura. Cabe resaltar que este material de osteosíntesis se eligió por su costo y disponibilidad inmediata para realizar la cirugía, reconociendo explícitamente que no constituye el material ideal para tratar este tipo de patología en este

grupo etario, dado que corresponde a la edad de mayor crecimiento del cerebro y del cráneo. La paciente toleró adecuadamente el acto quirúrgico, con un sangrado estimado de 15 a 20 mL y un tiempo operatorio total aproximado de 2 horas, sin incidencias anestésicas ni quirúrgicas adicionales.

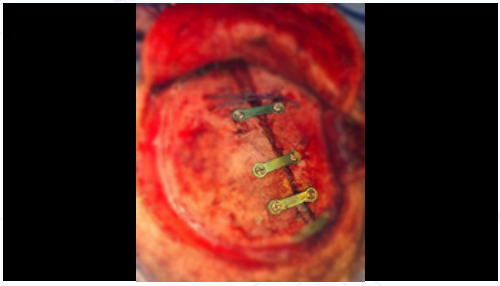

Figura 4. *Imagen intraoperatoria de la osteosíntesis craneal con sutura de aproximación Vicryl 1/O, miniplacas y minitornillos rígidos (1 de julio de 2026).*

Seguimiento y desenlace: La paciente permaneció en el servicio de neurocirugía durante 5 días en el postoperatorio. Durante este período se identificó una colección subgaleal, manejada mediante punción percutánea a través del cuero cabelludo, con contenido serohemático, y vendaje compresivo reforzado con un chullo tradicional andino para mantener compresión local sostenida. La colección remitió por completo con manejo conservador. Una tomografía computarizada de control confirmó parénquima cerebral relajado con mínimo contenido subgaleal residual, y los parámetros de laboratorio se encontraban dentro de valores normales. La paciente fue dada de alta el 6 de julio de 2026, tras 49 días de hospitalización, con paresia residual de miembro superior izquierdo (4/5) y control ambulatorio programado para 7 días después del egreso. Dada la brevedad de este primer control frente a la evolución natural de la FCC, se planificó además seguimiento clínico e imagenológico a los 3, 6 y 12 meses, considerando el riesgo de recidiva de la fractura y el riesgo, a más largo plazo, de craneosinostosis relacionada con el material de fijación empleado.

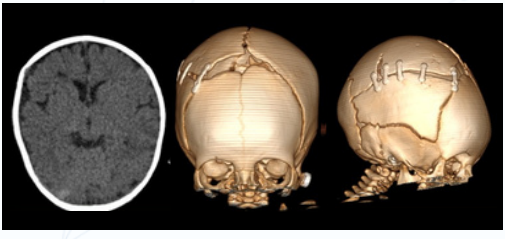

Figura 5. *TC cerebral de control postoperatoria (3 de julio de 2026): cerebro relajado, sin protrusión cerebral a través de los bordes de la fractura; se observa la osteosíntesis in situ.*

DISCUSIÓN

Este caso ilustra la evolución de una FCC identificada semanas después del trauma, dentro de una hospitalización prolongada por complicaciones médicas intercurrentes. La edad, la naturaleza diastásica de la fractura, la imagen isquémica y la contusión hemorrágica frontal asociadas, y la progresión de la diástasis en las imágenes seriadas constituyen factores de riesgo reconocidos, en concordancia con los criterios diagnósticos que enfatizan la edad menor de 5 años, la diástasis de 4 mm o más, la contusión subyacente y la evidencia de lesión dural con herniación en RM.[3,6] La diástasis de 4 mm ya presente en la TC de ingreso cumplía este umbral de riesgo desde el inicio, y su ensanchamiento posterior documentado en la RM, junto con la laceración dural, confirmó el diagnóstico, subrayando el valor de las imágenes de control seriadas en este grupo etario.[3,5,6]

La gran mayoría de las fracturas de cráneo aisladas en pediatría siguen un curso benigno y raramente requieren intervención neuroquirúrgica más allá de un breve período de observación, con tasas de intervención menores al 1% en cohortes amplias y metaanálisis recientes.[7–9] El presente caso se apartó de ese patrón desde el ingreso: la paresia focal, la contusión hemorrágica y la imagen isquémica frontal asociadas a la fractura diastásica identificaron a una paciente de alto riesgo que requería observación estrecha y, posteriormente, manejo quirúrgico activo tras la progresión documentada en la RM. La persistencia de la paresia al alta plantea la interrogante de si el déficit motor se relaciona con la contusión frontal y el proceso isquémico iniciales, con la fractura en evolución, o con ambos; el seguimiento neurológico a mediano plazo definirá su trayectoria y pronóstico funcional.

Los hallazgos intraoperatorios como la adherencia dural a los bordes de la fractura, defecto dural con herniación de parénquima, y brecha dural mayor que el defecto óseo visible, son consistentes con la fisiopatología descrita en series previas sobre reparación de FCC.[1,3,4,10] Una duroplastia suturada y hermética se considera el paso más confiable para prevenir la recurrencia, y el pericráneo autólogo se prefiere por su compatibilidad tisular y potencial osteogénico.[1,4,10,11] En este caso, la falta de instrumental adecuado impidió tanto la craneotomía como la sutura dural, por lo que se recurrió a la ampliación de los bordes de la fractura con pinza Kerrison y a la cobertura del defecto con un injerto de pericráneo

autólogo reforzado con hemocolágeno. La fijación ósea se logró con orificios óseos, sutura de aproximación Vicryl 1/0, miniplacas y minitornillos rígidos. Los autores reconocen explícitamente que este material de osteosíntesis, elegido por su costo y disponibilidad inmediata, no es el ideal para un cráneo en la etapa de mayor crecimiento cerebral, dado el riesgo teórico de restringir la expansión ósea fisiológica y favorecer craneosinostosis a futuro; esta limitación motiva el plan de seguimiento prolongado (3, 6 y 12 meses) ya establecido para esta paciente.

El manejo se adaptó a limitaciones de recursos de un hospital público en los Andes peruanos: traslado interregional sin referencia formal, y falta de material adecuado para craneotomía. A ello se sumó un curso médico complicado durante la hospitalización prolongada (49 días): anemia moderada, enfermedad diarreica aguda, e infección del CVC por SAMR, que requirió retiro del catéter, recambio contralateral y vancomicina según antibiograma. Esta secuencia de complicaciones, ajena a la fractura craneal, muestra la vulnerabilidad acumulada de un lactante sometido a hospitalización prolongada y accesos vasculares repetidos, y refuerza la importancia de protocolos de control de infecciones asociadas a catéter en hospitales con recursos limitados. A pesar de este curso complejo, se logró cobertura adecuada del defecto dural y fijación ósea estable, y la colección subgaleal postoperatoria se manejó con técnica compresiva de bajo costo, usando un gorro tejido tradicional en lugar de una banda compresiva manufacturada.[1] Esta experiencia sugiere que los principios centrales de reparación de la FCC pueden aproximarse incluso sin instrumental estándar, siempre que la fisiopatología se identifique correctamente. En entornos con acceso limitado a resonancia magnética, la ecografía en el punto de atención ha mostrado sensibilidad y especificidad aceptables para detectar fracturas craneales pediátricas, y podría ser herramienta complementaria de bajo costo para el seguimiento seriado.[12]

Este reporte tiene limitaciones inherentes a un caso particular: el seguimiento a los 7 días aún no había ocurrido al momento de la redacción, por lo que la evolución de la paresia y la consolidación ósea a largo plazo quedan pendientes de documentarse. Los autores no pretenden generalizar esta conducta quirúrgica como recomendación estándar; el objetivo es informar a la comunidad médica sobre un caso poco habitual, resuelto adaptándose a los recursos disponibles, con evolución favorable a corto plazo pese a las limitaciones descritas. Como fortaleza, el reporte documenta de manera transparente tanto los hallazgos clínicos como las limitaciones técnicas del manejo quirúrgico realizado. Se requiere seguimiento neurológico y radiológico programado a los 3, 6 y 12 meses para confirmar un desenlace duradero, evaluar la recuperación de la paresia y descartar craneosinostosis relacionada con el material de fijación empleado. [3,4,10] La importancia de este seguimiento se refuerza por reportes que documentan el diagnóstico de FCC hasta décadas después del trauma inicial cuando el seguimiento se interrumpe.[13] Asimismo, se han descrito complicaciones tardías graves, como meningitis recurrente asociada a defectos durales no resueltos,[14] y patrones de herniación atípicos que subrayan la variabilidad de presentación de esta entidad. [15]

CONCLUSIÓN

La FCC debe considerarse en todo paciente menor de 3 años con fractura de cráneo diastásica tras un traumatismo craneoencefálico, particularmente con hallazgos hemorrágicos asociados, déficit neurológico focal, o diástasis creciente en imágenes de control. La resonancia magnética desempeña un papel decisivo en identificar la lesión dural subyacente que la tomografía no detecta de manera confiable, permitiendo la reparación quirúrgica antes de que se desarrolle un quiste leptomeníngeo crónico. Este caso demuestra que, incluso en un entorno de recursos limitados y con un curso hospitalario complicado por infección y alteraciones médicas intercurrentes, la adherencia a los principios fundamentales de cobertura dural autóloga y fijación ósea estable puede lograr un desenlace favorable a corto plazo, aunque con déficit neurológico residual. El seguimiento ambulatorio prolongado sigue siendo esencial para confirmar la consolidación ósea, monitorizar la recuperación neurológica, y vigilar el riesgo de recidiva y de craneosinostosis relacionada con el material de fijación.

Línea de Tiempo

Evento	Curso clínico
18 may 2026	Colisión en motocicleta; la lactante sale expulsada e impacta la región parietal derecha contra la pista. Pérdida de conciencia ~5 min; dos episodios de vómito escaso y claro. Evaluada en hospital de Puerto Maldonado; alta voluntaria solicitada por la madre y traslado por cuenta propia al Hospital Antonio Lorena, Cusco.
ingreso (18 may)	Shock trauma por insuficiencia respiratoria tipo I; ECG 13–14; paresia de miembro superior izquierdo (4/5). TC sin contraste: fractura parietofrontal derecha diastásica de 4 mm, imagen hipodensa frontal derecha compatible con proceso isquémico, mínima contusión hemorrágica frontal; sin hematoma subdural. Se decide hospitalización en UCIN (Unidad de Cuidados Intermedios); se coloca CVC por difícil acceso periférico.
23 may 2026 (día 5)	Anemia moderada y enfermedad diarreica aguda (EDA); permanece en UCIN. Durante esta estancia se solicita RM cerebral de control.
27 may 2026	Resonancia magnética cerebral: área isquémica frontal derecha, lesión de la duramadre subyacente a la línea de fractura, y aumento de la diástasis respecto a la TEM de ingreso

+1 semana	Compensada tras manejo de anemia y EDA en UCIN; pasa al servicio de Pediatría. Dos semanas después, traslado al servicio de Neurocirugía.
8 jun 2026	Al tercer día en Neurocirugía, el catéter venoso central muestra signos de infección local (irritabilidad, distensión abdominal, febrícula 37,5°C, hipoactividad, material purulento en el sitio de inserción). Se retira el catéter y se coloca uno nuevo contralateral; se interconsulta a UCIN, donde el hemocultivo confirma septicemia por Staphylococcus aureus meticilino-resistente (SAMR), tratada con vancomicina según antibiograma. La cirugía se difiere por estos cuadros médicos intercurrentes pese al diagnóstico temprano de la FCC.
+10 días	Compensada, regresa al servicio de Neurocirugía.
18 jun 2026	TC cerebral de control: mayor aumento de la diástasis respecto a los estudios previos, confirmando el diagnóstico de FCC en evolución. Se programa manejo quirúrgico para el 1 de julio de 2026.
Cirugía — 1 jul 2026 (~2 h)	Abordaje del defecto dural a través de los bordes de la fractura (set de craneotomía no disponible). Parénquima cerebral herniado (1,3 cm) se relaja tras liberar la duramadre. Cobertura dural con pericráneo + hemocolágeno (sin duroplastia suturada). Fijación con sutura de aproximación Vicryl 1/0 a través de orificios óseos, miniplacas y minitornillos. Sangrado ~15 mL.
Días postoperatorios 1–5	Observación en piso; colección subgaleal manejada con punción-aspiración y vendaje compresivo (chullo). Resuelve.
Alta — 6 jul 2026 (día 49)	TC de control: cerebro relajado, mínimo contenido subgaleal residual. Laboratorio normalizado. Alta con paresia residual de miembro superior izquierdo (4/5); control ambulatorio por neurocirugía en 7 días, con seguimiento planificado a los 3, 6 y 12 meses.

Tabla 1. *Evolución de parámetros laboratoriales durante la hospitalización*

Parámetro	Ingreso	Complicación infecciosa	postoperatorio	Alta
Hemoglobina (g/dL)	14	11	8,3 →10.9(postransfusion)	11
Leucocitos (/mm³)	7.650	14.000		6.350
Proteína C reactiva (mg/L)	2,0	40,0		1,0
Hemocultivo	Negativo	*Staphylococcus aureus* meticilino-resistente (SAMR)		Negativo
Antibiograma / tratamiento dirigido		Sensible a vancomicina; tratamiento completado		

Nota: *El incremento de leucocitos y proteína C reactiva coincidió con el episodio de septicemia asociada a catéter venoso central por SAMR, confirmado microbiológicamente y tratado con vancomicina según antibiograma.*

REFERENCIA BIBLIOGRÁFICA

1. Singhal GD, Atri S, Suggala S, Jaluka D, Singhal S, Shrivastava AK. Growing skull fractures; pathogenesis and surgical outcome. Asian J Neurosurg. 2021;16(3):539-548.
2. Choi JI, Kim SD. Pediatric minor traumatic brain injury: growing skull fracture, traumatic cerebrospinal fluid leakage, concussion. J Korean Neurosurg Soc. 2022;65(3):348-353.
3. Wanderley BG, Formentin C, de Castro Oliveira DL, Joaquim AF, Raposo-Amaral CE, Ghizoni E. Growing skull fracture in a child with Ehlers-Danlos syndrome: case report and literature review. Childs Nerv Syst. 2023;39:2399-2405.
4. Zhao Q, Ying J, Chen Y, Chen F, Zhang T, Jing J. Clinical and imaging characteristics of growing skull fractures in children. Sci Rep. 2024;14:5673.
5. Park WH, Kim SJ, Yun JH. Successful treatment of growing skull fracture that developed only 3 weeks after injury: a case report. Korean J Neurotrauma. 2024;20(4):289-295.
6. Etter MM, Vernik T, Licci M, Guzman R, Soleman J, Greuter L. Surgical management of growing skull fractures: how I do it. Acta Neurochir. 2025;167:233.
7. Ben Zvi I, Imtiaz G, Piper RJ, Tisdall MM. Should pediatric patients with isolated skull fractures be admitted, transferred, or discharged from the emergency department, and what are the economic consequences? J Neurosurg Pediatr. 2025;35(4):400-406.
8. Palavani LB, Bertani R, de Barros Oliveira L, Batista S, Verly G, Andreão FF, Ferreira MY, Paiva WS. A systematic review and meta-analysis on the management and outcome of isolated skull fractures in pediatric patients. Children (Basel). 2023;10(12):1913.
9. Glasgow SL, Scaife JH, Clinker CE, Kahan AM, Wan HY, Kay AB, Martinez DJ, Ravindra VM, Swendiman RA, Russell KW. Evaluation of isolated skull fractures in children. J Pediatr Surg. 2026;61:162766.
10. Mendpara V, Sahu S, Madhu K, Shaik ST, Maram MR, Natarajan B, Movva S, Ali ASM, Chauhan DR. Cranioplasty for a growing fracture of the skull: a case report. Cureus. 2022;14(10):e30271.
11. Rajeev N, Nair BR, Govindaraju V, Pillai MK, Kottoorazhikam KK, Kariyattil R. Postcraniotomy leptomeningeal cyst: a new presentation of an old problem. Childs Nerv Syst. 2024;40:2977-2980.
12. Alexandridis G, Verschuuren EW, Rosendaal AV, Kanhai DA. Evidence base for pointof-care ultrasound (POCUS) for diagnosis of skull fractures in children: a systematic review and meta-analysis. Emerg Med J. 2022;39:30-36.
13. Ghimire S, Shrestha S, Shrestha D, Awal S, Subedi RP, Ranabhat K. Neglected growing skull fracture presenting in adulthood: a case report. Int J Surg Case Rep. 2025;126:110765.
14. Yangi K, Kaynar MY. Recurrent meningitis after a post-traumatic intradiploic arachnoid cyst: a case report. Cureus. 2023;15(4):e37124.
15. Arora S, Vani K. Unusual pattern of leptomeningeal cyst with herniation of porencephalic cyst. Egypt J Radiol Nucl Med. 2023;54:121.