Octubre, 2026
VOL. 3, Nº 2

Manejo hemodinámico crítico en paciente postoperado cardiovascular: uso integrado de termodilución transpulmonar (PiCCO), ecocardiografía avanzada, protocolo Vexus, delta CO2, SCVO2

Mayumy Paulina Mamani Huaman[1], **Luis Eduardo Castelo Tamayo**[1], **Joseph Castañeda Montañez**[1]

[1] Hospital Antonio Lorena, Departamento de Emergencias y Cuidado Críticos, Servicio de Unidad de Cuidados Intensivos, Cusco - Perú.

RESUMEN

Paciente varón de 59 años que se sometió a una cirugía de reemplazo de la válvula mitral con una prótesis mecánica y una anuloplastia tricuspídea. En el período inmediatamente posterior a la operación, presenta un shock mixto (distributivo y cardiogénico) que resulta refractario, tras 147 minutos de circulación extracorpórea. Se implementa un monitoreo hemodinámico avanzado utilizando PiCCO (con un ELWI de 15 ml/kg y un gasto cardíaco mínimo de 1,95 L/min/m²), además de ecocardiografías seriadas y un protocolo de congestión venosa VExUS de grado 3. Esto guía el ajuste de un régimen de terapia cuádruple de vasopresores e inotrópicos. Llama la atención un lactato máximo de 28 mmol/L y fracaso renal agudo según KDIGO III (creatinina de 3,52 mg/dL) sin necesidad de diálisis. La evolución es positiva: reducción del lactato a las 36 horas, recuperación de la función renal, extubación en el noveno día, y salida de la UCI en el día trece sin importantes secuelas hemodinámicas.

Este caso clínico resalta el valor de la integración multimodal (PiCCO,ecocardiografia, Vexus, delta co2 svo2) en el shock mixto refractario postoperatorio, y aporta evidencia inicial sobre el uso de azul de metileno por vía enteral cuando la formulación endovenosa no está disponible.

Palabras clave: shock cardiovascular postoperatorio; termodilución transpulmonar; VExUS; ecocardiografía crítica; vasoplejía post-CEC; lesión renal aguda

Critical hemodynamic management in a postoperative cardiovascular patient: integrated use of transpulmonary thermodilution (PiCCO), advanced echocardiography, VExUS protocol, delta CO2, and ScvO2

ABSTRACT

A 59-year-old male patient underwent mitral valve replacement with a mechanical prosthesis and tricuspid annuloplasty. In the immediate postoperative period, he developed refractory mixed shock (distributive and cardiogenic) following 147 minutes of cardiopulmonary bypass. Advanced hemodynamic monitoring was implemented using PiCCO (with an ELWI of 15 ml/kg and a minimum cardiac output of 1.95 L/min/m²), in addition to serial echocardiograms and a VExUS grade 3 venous congestion protocol. This guided the adjustment of a quadruple therapy regimen consisting of vasopressors and inotropes. Notable findings included a peak lactate level of 28 mmol/L and acute kidney injury classified as KDIGO Stage III (creatinine of 3.52 mg/dL), with no need for dialysis. The patient's course was favorable: lactate levels decreased

Autor corresponsal:
Mayumy Paulina Mamani Huaman
Correo electrónico:
dramayumy@gmail.com

ORCID

Mayumy Paulina Mamani Huaman
https://orcid.org/0009-0000-3190-8730

Luis Eduardo Castelo Tamayo
https://orcid.org/0000-0003-2879-9611

Joseph Castañeda Montañez
https://orcid.org/0009-0002-6378-8205

Recibido: 14/07/2026
Aprobado: 31/08/2026
Publicado: 01/10/2026

Esta es una publicación con licencia de Creative Commons Atribución 4.0 Internacional.

Copyright © 2026, Revista Científica del Hospital Antonio Lorena del Cusco.

by 36 hours, renal function recovered, extubation occurred on the ninth day, and the patient was discharged from the ICU on the thirteenth day without significant hemodynamic sequelae.

This clinical case highlights the value of multimodal monitoring (PiCCO, echocardiography, Vexus, delta CO_2 SpO_2) in refractory postoperative mixed shock and provides initial evidence regarding the use of enteral methylene blue when the intravenous formulation is unavailable.

Keywords: postoperative cardiovascular shock, transpulmonary thermodilution, VExUS, critical care echocardiography, post-CPB vasoplegia, acute kidney injury.

Glosario: AVM: Área valvular mitral. - **CEC:** Circulación extracorpórea. - **ELWI:** Índice de agua pulmonar extravascular (mide edema pulmonar). - **EROA:** Área de orificio regurgitante efectivo (severidad de insuficiencia mitral). - **ESICM:** European Society of Intensive Care Medicine. - **ETE:** Ecocardiograma transesofágico. - **EuroSCORE II:** Score de riesgo quirúrgico cardíaco. - **FAC:** Cambio fraccional del área del VD (función sistólica del VD). - **FARVC:** Fibrilación auricular con respuesta ventricular controlada. - **FVC:** Capacidad vital forzada. - **LAVI:** Índice de volumen auricular izquierdo. - **PiCCO:** Pulse Contour Cardiac Output (monitorización hemodinámica transpulmonar). - **PPV:** Variabilidad de la presión de pulso (predictor de respuesta a fluidos). - **RVSI:** Resistencia vascular sistémica indexada. - **RVLS:** Strain longitudinal del VD (función sistólica del VD por speckle tracking). - **S' tricuspídea:** Velocidad sistólica del anillo tricuspídeo (contractilidad VD). - **SLG:** Strain longitudinal global (función sistólica del VI). - **TAPSE:** Excursión sistólica del plano anular tricuspídeo (función sistólica del VD). - **VExUS:** Venous Excess Ultrasound Score (congestión venosa sistémica). - **VTI-LVOT:** Integral velocidad-tiempo del tracto de salida del VI (gasto cardíaco).

INTRODUCCIÓN

El síndrome de bajo gasto cardíaco posterior a la circulación extracorpórea (CEC) es una de las complicaciones más graves y con alta tasa de mortalidad que pueden surgir tras una intervención cardíaca, con una frecuencia reportada del 5 al 14 por ciento. [5].

La vasoplejía que aparece tras la circulación extracorpórea, caracterizada por una dilatación vascular continua, una reducción en la resistencia vascular total y una reacción inadecuada a los medicamentos catecolaminérgicos, dificulta la administración de hemodinamia en esta situación. [2].

El enfoque más adecuado para tratar a pacientes cardíacos que presentan inestabilidad hemodinámica después de la operación requiere la aplicación de múltiples instrumentos de diagnóstico. [1]. El dispositivo PiCCO permite la monitorización permanente de factores como el índice cardíaco (IC), la cantidad de líquido en los pulmones fuera de los vasos (ELWI), la fluctuación de la presión del pulso (PPV) y la resistencia vascular sistémica ajustada (RVSI), brindando información que no se puede conseguir mediante métodos tradicionales. [2].

Asimismo, la ecocardiografía de alta complejidad en situaciones de cuidados críticos facilita la valoración instantánea del rendimiento del ventrículo, la acumulación venosa y los procesos de adaptación. [3].

El método VExUS, que fue creado por Beaubien-Souligny y su equipo en 2020. Este protocolo examina la congestión venosa en todo el cuerpo usando diversas ecografías de la vena cava inferior, las venas suprahepáticas, la vena porta y las venas renales dentro de los riñones. Este esquema de clasificación, que va del grado 0 al 3, se ha vinculado al surgimiento de daño renal agudo en situaciones de cirugía cardíaca [10].

Se presenta el caso clínico de un paciente post operado cardiaco con alto riesgo (valvulopatía reumática, trombosis bilateral, disfunción sistólica grave, síndrome bradicardia-taquicardia) que desarrolla shock mixto refractario post-CEC. Manejado con PiCCO + ecocardiografía diaria + VExUS, logrando resolución del shock y fracaso renal KDIGO III sin diálisis ni asistencia mecánica. Alta de UCI al día 13.

Este caso clínico es único, como caso excepcional de shock vasopléjico refractario a las medidas convencionales de primera y segunda línea, el azul de metileno se ha empleado como terapia de rescate a través de la inhibición de la óxido nítrico sintasa, con reportes de disminución en el requerimiento de vasopresores; sin embargo la evidencia que respalda su uso continúa en desarrollo y no constituye, hasta el momento, un tratamiento estandarizado de primera línea [4,7] siendo un aporte a la literatura científica.

REPORTE DE CASO

Información del paciente: Paciente de sexo masculino de 59 años natural de Cusco, peso 72 kg, talla 165 cm (IMC 26.4 kg/m²), Cursando con un tiempo de enfermedad de 9 años donde sus síntomas principales son: Disnea de esfuerzo, palpitaciones, edema en MMII y calambres. Antecedentes familiares: no refiere historia familiar

cardiovascular. Antecedentes médicos: Estenosis Mitral Severa Reumática, Insuficiencia tricuspidea masiva, Fibrilación auricular permanente, Mega aurícula izquierda, Trombo bilateral confirmado, hiperplasia benigna de próstata várices en extremidades inferiores y sordera en lado derecho.

Entre los factores psicosociales el paciente presentaba una función NYHA II mantenía autonomía para actividades básicas diarias, aunque con limitación, no mantenía hábitos tóxicos, paciente presentaba red de apoyo familiar funcional, contaba con acceso a transporte. Con diagnóstico de ingreso: valvulopatía mitral reumática, trombo auricular bilateral y disfunción sistólica del ventrículo izquierdo (Ver tabla 1).

Tabla 1. *Diagnósticos preoperatorios principales y hallazgos ecocardiográficos.*

Diagnóstico	Hallazgos Principales	Severidad
Estenosis Mitral Severa Reumática	AVM planimetría 0.8 cm² .Gradiente medio 14.94 mmHg .Calcificación bivalvular	Severa (AVM <1.0 cm²)
Insuficiencia Tricuspídea Masiva	EROA 1.46 cm², Vol. Regurgitante 101 ml/lat .Anillo y VD dilatados	Masiva
Fibrilación Auricular Permanente	FARVC. Síndrome bradicardia-taquicardia · Pausa máxima 3,070 ms .18 pausas >2,000 ms	Alto riesgo muerte súbita
Mega-Aurícula Izquierda	LAVI 116.9 ml/m² (VN <34) .Morfología 'bolsa de viento'	Severa
Trombosis Bilateral	OI: 26×12 mm. AD: 12×8 mm .Contraste espontáneo denso Grado IV (ETE)	Alto riesgo embólico
Disfunción Sistólica VI	FEVI nadir 31% (feb 2026). SLG –9%. Hipoquinesia generalizada Recuperación a 43% pre-qx	Moderada-severa

Evolución ecocardiográfica preoperatoria: Paciente con miocardiopatía dilatada de etiología reumática, en el cual se documenta caída progresiva de FEVI del 45% al 31% en 9 meses (agosto 2025 - febrero 2026), a pesar de tratamiento médico óptimo. La introducción/ajuste de bisoprolol 2,5 mg/día y espironolactona 12,5 mg/día logró una recuperación parcial significativa al 43%. Sin embargo, el ETE de control (3/6/26) evidencia un trombo auricular izquierdo de 26 x 9 mm, hallazgo por lo que se considera alto riesgo embólico sistémico, y que condiciona la estrategia antitrombótica en el perioperatorio y el seguimiento posterior.

Evaluación preoperatoria y estratificación de riesgos: La evaluación prequirúrgica completa incluyó una espirometría (FVC 3. 10 L, 79%; FEV1 2. 51 L, 83%; FEV1/FVC 0. 811, sin obstrucción), adecuado rendimiento renal (eGFR > 85 ml/min), HbA1c 6. 0% (prediabetes leve), troponina T 0. 02 µg/L (daño miocárdico leve) y ecografía prostática de grado II benigna. El EuroSCORE II se calculó en 0. 76%, aunque se admite que este valor puede no representar fielmente el riesgo real debido a la trombosis bilateral, el reciente descenso de la FEVI y el síndrome de bradicardia-taquicardia

Procedimiento quirúrgico: El 13 de mayo de 2026, se llevó a cabo la operación de sustitución de la válvula mitral utilizando una prótesis mecánica y anuloplastia de la válvula tricúspide a través de bomba de circulación extracorpórea. La CEC duró un total de 2 horas y 27 minutos (147 minutos), con un período de bloqueo aórtico de 1 hora y 36 minutos.
Durante la operación, se registró una pérdida sanguínea de 900 cc, lo que resultó en la necesidad de 7 unidades de plasma fresco congelado y 1 unidad de plaquetas, posteriormente el paciente ingresa a la unidad de cuidados intensivos, mostrando un estado general muy crítico.

DESARROLLO EN LA UNIDAD DE CUIDADOS INTENSIVOS – MANEJO HEMODINÁMICO

Ingreso y diagnóstico de shock mixto refractario: Al ingreso en UCI, el paciente se encontraba en shock vasoplejico/cardiogénico: PAM 51 mmHg (73/40), FC 78 lpm, afebril (35,6 °C), en VM (FiO_2 60%, SpO_2 98%). Signos de hipoperfusión periférica (palidez, relleno capilar enlentecido, orina colúrica). Lactato arterial de 23 mmol/L, reflejo de acidosis láctica grave por hipoperfusión tisular severa.

Se diagnosticó un shock mixto refractario postoperatorio: componente cardiaco (FEVI 35% al ingreso, insuficiencia cardíaca baja) junto con un componente vascular (resistencia vascular sistémica baja, requerimiento de múltiples vasopresores) [5]. La ecocardiografía realizada al ingreso a UCI se evidenció fibrilación auricular con una FC de 66 lpm, hipertrofia del ventrículo izquierdo y presencia de una masa en el hemisferio posterior izquierdo.

Monitoreo PiCCO – Termodilución Transpulmonar: Se implementó monitoreo PiCCO mediante catéter arterial femoral con termodilución transpulmonar [2]. ver Tabla 2.

Tabla 2. *Evolución de los parámetros hemodinámicos avanzados durante los primeros ocho días postoperatorio (monitoreo PiCCO).*

PARÁMETROS REF	13/5 Qx	14/5 PO1	15/5 PO2	16/5 PO3	17/5 PO4	18/5 PO5	19/5 PO6
IC (2.5–4.0 L/min/m²)	—	3.82	3.39	6.42	1.95*	2.49	2.73
GC (L/min)	6.2	—	7.6	—	—	4.46	4.46
ELWI (3–7 ml/kg)	—	—	15*	—	—	—	—
RVSI (dyn)	—	996	1541	937	3353*	2470	1418
Lactato (mmol/L)	23*	28*	13.96*	3.0	2.0	2.4	1.7
Delta CO_2 (mmHg)	7	4.5	6	4	7.3	9*	4

Intervención Terapéutica: Soporte vasoactivo e inotrópico: El máximo nivel de soporte vasomotor se registró el primer día posterior a la cirugía (14 de mayo de 2026), cuando se administraron de manera simultánea cuatro tipos de soporte: norepinefrina (NAD) 1. 33 µg/kg/min, vasopresina 0. 08 UI/min (como rescate para la vasoplejía), dobutamina (DBT) 5. 0 µg/kg/min (para brindar apoyo inotrópico), adrenalina 0. 3 µg/kg/min (para reforzar el gasto cardíaco) al no contar con azul de metileno endovenoso vía se optó por la vía enteral, como un inhibidor del óxido nítrico sintasa destinado a tratar la vasoplejía persistente. [6].

Figura 1. *Línea de tiempo fase aguda*

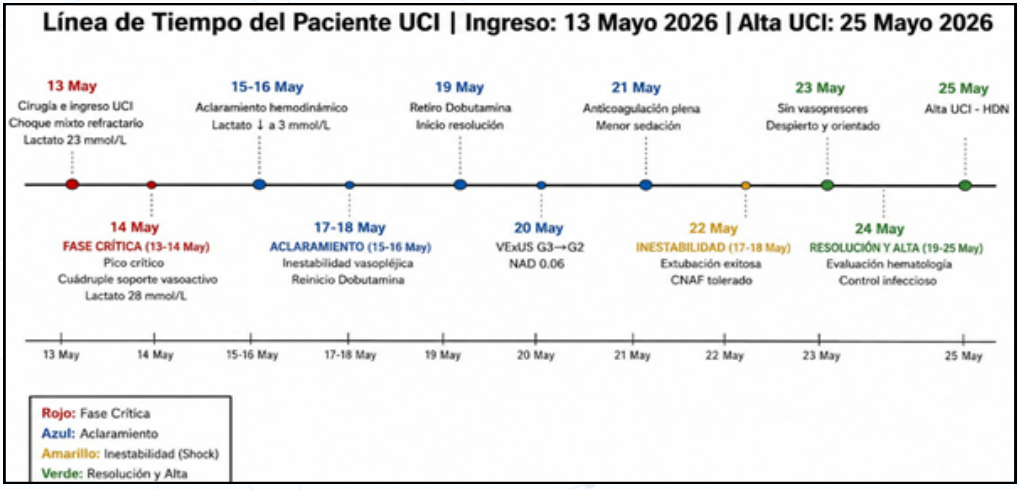

El desarrollo del soporte vasoactivo ocurrió a lo largo de cuatro fases:

1. Etapa crítica (13–14 de mayo): lactato aumentó de 23 a 28 mmol/L, sepresentó choque mixto máximo, terapia cuadruple.
2. Etapa de aclaración (15–16 de mayo): lactato descendió de 28 a 3 mmol/L, se interrumpieron dobutamina y epinefrina, y la NAD bajó de 0. 78 a0. 53µg/kg/min.
3. Etapa de inestabilidad (17–18 de mayo): persistió choque vasoplégicosecundario, se reintrodujo dobutamina a 5 µg/kg/min, con un incrementodel
4. delta CO_2 hasta 9 mmHg. 4. Etapa de decisión (19–23 de mayo): lactato se situó en 1. 7 mmol/L, seeliminaron completamente los vasopresores, y el 23 de mayo de 2026, laNADfue de 0. (Ver figura 1)

Evaluacion Diagnostica: Ecocardiografía postoperatoria y protocolo VExUS.

La ecocardiografía postoperatoria que se realizo el segundo día indicó: gradiente de válvula mitral protésica 4. 6 mmHg (normal), gradiente tricúspidepost-anuloplastia 3. 98 mmHg (adecuado), fracción de eyección por métododecuatro cámaras 44% (preservada), TAPSE modificado de 14 mm(disfunciónventricular derecha), VTI-LVOT 17. 82 cm (disminuido), gasto cardíacoecográfico de 4. 10 L/min (en el límite inferior) y índice cardiaco ecográficode2. 0 L/min/m² [3,8,9].

En los primeros siete días, se observó VExUS grado 3 (VCI de 25 mmconcolapso menor al 50%, inversión de la onda sistólica en las venassuprahepáticas, aumento de la presión portal y flujo renal intermitentemonofásico), lo que demuestra una congestión venosa grave y prolongada. Para el séptimo día (20/05/26), se registra la disminución a VExUSgrado2, coincidiendo con la reducción gradual del soporte vasopresor (relacióntemporal, sin que ello implique una relación

causal validada en la literaturaactual).

Lesión renal aguda: manejo conservador
IRA AKIN/KDIGO III (creatinina de 3,52 mg/dL), de causa mixta: hipoperfusión(PAM mínima de 51 mmHg) más congestión venosa renal severa (VExUSgrado 3), en el contexto de disfunción del ventrículo derecho (TAPSE14mm), lo que contribuye a la elevación de las presiones venosas. [10]. Se tratódemanera conservadora (diuresis forzada, limitación de líquidos y optimizaciónhemodinámica), logrando una resolución sin necesidad de depuraciónextrarrenal, con una diuresis espontánea de 2300 ml en 24 horas durantelafase de recuperación.

Figura 2. *Línea de tiempo fase de recuperación*



Proceso de recuperación:

- **Día 6 (19/05):** Retirada de dobutamina, NAD reducido a 0,06 µg/kg/min.
- **Día 7 (20/05):** VExUS de G3 a G2, NAD estable.
- **Día 8 (21/05):** Comienzo de anticoagulación completa y reducción de sedación.
- **Día 9 (22/05):** Extubación exitosa, tolera HFNC.
- **Día 10 (23/05):** Eliminación total de vasopresores, paciente alerta y orientado, PAM superior a 75 mmHg.
- **Día 11 (24/05):** Trombocitopenia (65. 000/µL) y sospecha de infección por Cándida.
- **Día 13 (25/05):** Traslado a UCIN.

Al momento del traslado: hemodinamia estable sin vasopresores (PAM superior a 75 mmHg, GC 5,19 L/min, IC 2,62 L/min/m²), IRA resuelta, recuento leucocitario de 23,9 a 12,3 × 10^3/µL, sin déficit neurológico, en tratamiento con anticoagulación oral. (Ver figura 2)

DISCUSIÓN

Este caso ilustra la complejidad del manejo hemodinámico enfasepostquirúrgica de procedimientos cardíacos de alto riesgo, donde la utilizaciónde tecnologías de monitoreo avanzado fue crucial para prevenir daño orgánicoirreversible.

El paciente experimentó una vasoplejía severa tras la circulación extracorpórea(con un tiempo de 147 minutos, hipotermia a 35,2ªC y coagulopatíarelacionada), presentando un RVS indexada llegando al mínimo de500dina·s·cm^{-5}·m^{-2}, llegandose a indicar PiCCO, lo que orientó el enfoquedetratamiento. Se utilizó azul de metileno, se ha empleado como una terapiaderescate a través de la inhibición de la óxido nítrico sintasa, con reportesdedisminución en el requerimiento de vasopresores; sin embargo, la evidenciaque respalda su uso endovenoso y enteral continúa en desarrolloynoconstituye hasta el momento, un tratamiento estandarizado de primeralínea[4,7] . En el paciente se evidencio su absorción en el sistema a travésdel cambio de color en la orina, lo que resultó en una disminución en la necesidadde vasopresores.

En relacion con la tolerabilidad y adherencia al tratamiento, el azul de metilenoadministrado por via enteral fue bien tolerado, sin evidenciarse efectosadversos gastrointestinales(vomitos, ileo). Dicha absorcion se correlacionotemporalmente con el descenso del lactato serico y la reduccion delosrequerimientos de aminas vasoactivas, sugiriendo que el efecto observadofuefarmacologico y no simplemente atribuible a la evolucion natural del shock.

La monitorización del PiCCO proporcionó datos cruciales que no podíanser obtenidos mediante ecocardiografía:

ELWI de 15 ml/kg (lo normal es de 3 a 7) el segundo día →significado clarodeedema pulmonar intersticial, que llevó a la implementación de restricciónenlaingesta de líquidos y diuresis intensa en lugar de aumentar el volumen.

PPV del 26% en el momento crítico → indicativo de dependenciadelaprecarga en la ventilación asistida.

IC mínima de 1,95 L/min/m² el cuarto día → indicación clara paralareintroducción de dobutamina como apoyo inotrópico.

La utilización del protocolo VExUS en la evaluación múltimodal fue fundamental: la continuidad de VExUS en grado 3 durante la semana inicial se vinculótemporalmente con la aparición de IRA AKIN/KDIGO III (creatinina máxima3,52 mg/dL). Sin embargo, este hallazgo se debe interpretar con cautela, yaque había disfunción del ventrículo derecho tras la operación (TAPSE14mm), una condición que, por sí misma, favorece la congestión venosayel empeoramiento renal. [9], capaz de incrementar las presiones venosassistémicas y modificar los patrones Doppler venosos evaluados por VExUS. Por esta razón, la congestion venosa se analizó desde una perspectiva múltipleque abarcó ecocardiogramas seriados, termodilución, seguimiento de lafunciónrenal e indicadores de circulación sistémica. [10]. La mejoría posterior del patrón VEXUS coincidió con la recuperación clínica y renal, aunque el diseñoobservacional del caso no permite establecer una relación causal directa.

Una limitación importante de la interpretación del VEXUS en esta situaciónfuela existencia de disfunción del ventrículo derecho (TAPSE 14 mm). Si bienel sistema de puntuación VEXUS ha mostrado asociacion con daño renal agudoycomplicaciones en procedimientos quirúrgicos cardíacos. [10], Su capacidadpara diagnosticar puede ser afectada por situaciones que aumentan deformacrónica la presión en la aurícula derecha, especialmente en casos de fallodel ventrículo derecho y de insuficiencia de la válvula tricúspide. La ausenciadeparámetros complementarios de función ventricular derecha, como el FAC, lavelocidad S' tricuspídea, el strain longitudinal del ventrículo derecho o el índiceTAPSE/PASP [9], restringe una descripción más integral del componentederecho del flujo sanguíneo en esta situación.

La ecocardiografía realizada en UCI a diario sirvió como un recurso terapéuticoefectivo, en lugar de ser solo una herramienta para el diagnóstico. La detecciónanticipada de un adecuado rendimiento de la válvula mitral (gradiente4,6mmHg) eliminó la disfunción valvular como motivo del bajo flujo. Al mismo tiempo, se registró una disfunción del ventrículo derecho después delaoperación (TAPSE 14 mm), un hallazgo que guió el tratamiento hemodinámicoy la evaluación de la congestión venosa. [9] guió el soporte inotrópicoyel monitoreo de la presión de llenado. La revisión diaria del VTI-LVOTfacilitólaevaluación del cambio en el gasto cardíaco y ayudó en la reducciónde vasopresores.

El monitoreo continuo de los niveles de lactato fue fundamental paralareanimación: su reducción de 28 a 3 mmol/L en un período de 72 horas validóla efectividad del apoyo circulatorio y permitió iniciar la retiradademedicamentos. No obstante, el delta CO_2 se mantuvo elevado en 9 mmHgenel quinto día (valor normal <6), lo que indica que seguía existiendo un déficit deoxígeno en los tejidos, a pesar de que el lactato se normalizara, lo quellevóareforzar el apoyo inotrópico.

A pesar del aislamiento de candida albicans en aspirado traqueal, loshemocultivos resultaron negativos. Dado que la colonizacion traqueal por estemicroorganismo es frecuente en pacientes intubados y no evidenciandosecriterios de infeccion invasiva, se opto por no instaurar tratamiento antifungico. La conducta terapeutica se centro en la estabilizacion del shock, evitandoasi una exposicion farmacologica innecesaria.

En cuanto a las alteraciones hematologicas, el recuento plaquetario tubounascenso progresivo desde 65000 hasta 112000/µL aproximandosealosvalores de referencia normales al momento del alta , el paciente quehabiaingresado con shock mixto refractario en el posoperatorio de cirugia cardiaca, presento una evolucion clinica favorable que culmino con su alta.

CONCLUSIÓN

El informe de caso actual demuestra que la combinación de PiCCO, ecocardiografía avanzada diaria, y el protocolo VExUS constituye un método de monitoreo hemodinámico sumamente efectivo en el postoperatorio cardiovascular afectado por shock mixto persistente.

Las conclusiones principales son las siguientes:

1. **PiCCO:** facilitó la diferenciación entre el componente vasoplégico(RVSindexada 500) y el cardiogénico (IC 1,95), dirigiendo el soporte inotrópicoyladiuresis basándose en parámetros específicos (ELWI, PPV).
2. **Ecocardiografía critica:** descarto disfunción protésica y validó la disfunciónde l ventrículo derecho (TAPSE

14),ayudo al manejo dinámico de vasopresores einotrópicos, ayudo a descarte de derrames pericárdicos, complementando la monitorización invasiva.

3. **VExUS:** evidenció congestión venosa G3 relacionada con IRAKDIGOIII, bajando a G2 al suspender los vasopresores, aunque su aplicación parael destete no cuenta con respaldo en las guías actuales (ESICM/SSC).
4. **Azul de metileno:** utilizado como intervención para la vasoplejía refractaria(demostrada por cromaturia), disminuyó la necesidad de vasopresores, aunenestudios.
5. **SVO2/DELTA CO2:** el monitoreo continuo de estos , ayudo al monitoreotantomacro y micro hemodinamico siendo útil como parte del monitoreo multimodal.
6. **IRA:** se resolvió sin necesidad de diálisis mediante diuresis forzadaylimitación de la ingesta de líquidos, al abordar la congestión venosa subyacente.

Aunque no se midieron de manera directa la elastancia arterial ni la elastanciatelesistólica del ventrículo, el manejo hemodinamico se centró en establecer unadecuado acoplamiento entre el ventrículo y las arterias. Esto se comprendecomo el balance necesario entre la contractilidad y carga arterial , de modoquese facilite un adecuado gasto cardíaco y la perfusión en los tejidos. Estefinselogró a través de la combinación secuencial de ecocardiografía críticaytermodilución transpulmonar, integrando factores como la función ventricular, laprecarga, la poscarga, el volumen sistolico y la respuesta a fluidos, loquepermitió una aproximacion fisiologica y multimodal al estado cardiovascular del paciente.[11,12]. Logrando la supervivencia sin secuelas significativas.

REFERENCIA BIBLIOGRÁFICA

1. Melo R, Galindo V, Gioli-Pereira L, Joelsons D, Assunção M, AlvesB, et al. Hemodynamic monitoring strategies in cardiac surgery: an updatesystematic review. J Clin Monit Comput [Internet]. 2026 Feb [cited2026Jul 2];40(1):7-20. Available from: https://doi.org/10.1007/s10877-025- 01407-7
2. Kotani Y, Belletti A, D'Amico F, Bonaccorso A, Wieruszewski PM, Fujii T, et al. Non-adrenergic vasopressors for vasodilatory shockor perioperative vasoplegia: a meta-analysis of randomized controlledtrials. Crit Care [Internet]. 2024 Dec 30 [cited 2026 Jul 2];28(1):439. Availablefrom: https://doi.org/10.1186/s13054-024-05212-7
3. Vieillard-Baron A, Millington SJ, Sanfilippo F, Chew M, Diaz-GomezJ, McLean A, et al. A decade of progress in critical care echocardiography: a narrative review. Intensive Care Med [Internet]. 2019 Jun [cited2026Jul 2];45(6):770-88. Available from: https://doi.org/10.1007/s00134-019-05604-2.
4. Zhao CC, Zhai YJ, Hu ZJ, Huo Y, Li ZQ, Zhu GJ. Efficacy and safetyof methylene blue in patients with vasodilatory shock: A systematic reviewand meta-analysis. Front Med (Lausanne). 2022 Sep 26 [cited 2026Jul 2];9:950596. Available from: https://doi.org/10.3389/fmed.2022.950596
5. Mebazaa A, Pitsis AA, Rudiger A, Toller W, Longrois D, RickstenSE, et al. Clinical review: practical recommendations on the management of perioperative heart failure in cardiac surgery. Crit Care. 2010;14(2):201. Available from: https://doi.org/10.1186/cc8153
6. PROVAYBLUE® (methylene blue) injection, USP [prescribinginformation]. Shirley (NY): American Regent, Inc.; 2024 [cited 2026Jul 2]. Available from: https://dailymed.nlm.nih.gov/dailymed/drugInfo.cfm?setid=4f6848e5- 35ed-4046-b13c-3032b5ba3232
7. Elmati PR, Nagaradona T, Raghove V, Jagirdhar GSK, Surani S. Methylene blue in the critical care setting. World J Crit CareMed [Internet]. 2025 Sep 9 [cited 2026 Jul 2];14(3):105350. Availablefrom: https://www.wjgnet.com/2220-3141/full/v14/i3/105350.htmdoi:10.5492/wjccm.v14.i3.105350
8. Lang RM, Badano LP, Mor-Avi V, Afilalo J, Armstrong A, ErnandeL, et al. Recommendations for cardiac chamber quantificationbyechocardiography in adults: an update from the American Societyof Echocardiography and the European Association of Cardiovascular Imaging. J Am Soc Echocardiogr [Internet]. 2015 Jan [cited 2026Jul 12];28(1):1-39.e14. Available from: https://doi.org/10.1016/j.echo.2014.10.003
9. Rudski LG, Lai WW, Afilalo J, Hua L, Handschumacher MD, Chandrasekaran K, et al. Guidelines for the echocardiographicassessment of the right heart in adults: a report fromthe AmericanSociety of Echocardiography. J Am Soc Echocardiogr [Internet]. 2010Jul [cited 2026 Jul 12];23(7):685-713. Available from: https://doi.org/10.1016/j.echo.2010.05.010
10. Beaubien-Souligny W, Benkreira A, Robillard P, Bouabdallaoui N, Chassé M, Desjardins G, et al. Alterations in portal vein flowandintrarenal venous flow are associated with acute kidney injury after cardiac surgery: a prospective observational cohort study. J AmHeart Assoc [Internet]. 2018 Oct 2 [cited 2026 Jul 12];7(19):e009961. Availablefrom: https://doi.org/10.1161/JAHA.118.009961
11. Monge García MI, Santos A. Understanding ventriculo-arterial coupling. Ann Transl Med. 2020;8(12):795. doi:10.21037/atm.2020.04.10. PMID: 32647720; PMCID: PMC7333110.
12. Pinsky MR, Guarracino F. Pathophysiological implicationsof ventriculoarterial coupling in septic shock. Intensive Care MedExp. 2023;11(1):87. doi:10.1186/s40635-023-00573-9. PMID: 38062332; PMCID: PMC10703748.