Octubre, 2026
VOL. 3, Nº 2

Malformación arteriovenosa corticosubcortical parietal derecha asociada a cefalea súbita y monoparesia crural izquierda

Demy Váscones Román[1,2,3], Gerson Yohan Vargas Aranguri[1], Paul Giosephy Velasco García[1], Miguel Alejandro Ucañani Ascue[4]

[1] Universidad Andina del Cusco, Escuela de Medicina Humana, Cusco - Perú.
[2] Váscones's Lab, Lima - Perú.
[3] Astrocyte, Neurosurgical Research Group, Boston, MA, United States of America.
[4] Hospital Antonio Lorena, Departamento de Emergencias y Cuidado Críticos, Cusco - Perú.

RESUMEN

Las malformaciones arteriovenosas (MAV) cerebrales son anomalías vasculares congénitas caracterizadas por conexiones directas entre arterias y venas, sin interposición capilar, que generan alteraciones hemodinámicas de alto flujo y riesgo de hemorragia intracraneal [1,2]. Su presentación clínica puede incluir cefalea súbita, convulsiones y déficit neurológico focal [3]. Se presenta el caso de un varón de 59 años, natural y procedente de Cusco, quien ingresó por un cuadro de aproximadamente 16 horas de evolución, caracterizado por cefalea intensa de inicio brusco, náuseas, disnea de moderado esfuerzo y debilidad progresiva del miembro inferior izquierdo.

Al examen neurológico, el paciente se encontraba lúcido, con Glasgow 15/15, pares craneales y sensibilidad conservados. La fuerza muscular fue 5/5 en ambos miembros superiores y miembro inferior derecho, y 3/5 en el miembro inferior izquierdo. El estudio angiográfico cerebral con contraste evidenció un conglomerado vascular corticosubcortical parietal derecho compatible con MAV, con un nidus de aproximadamente 28 × 25 mm, estructuras vasculares de alto flujo y venas corticales ectásicas, confirmando el diagnóstico anatómico de MAV parietal derecha. Se instauró manejo de soporte con solución salina al 0.9%, paracetamol, fenitoína profiláctica, omeprazol y vigilancia neurológica.

Durante la hospitalización, se observó disminución progresiva de la cefalea, Glasgow 15/15 y persistencia del déficit motor izquierdo. La hipótesis de hipertensión endocraneana no fue confirmada mediante signos objetivos específicos ni medición de presión intracraneal. Asimismo, no se documentó infarto cerebral ni hemorragia que permitieran establecer un ictus como diagnóstico definitivo. Este caso resalta la importancia de descartar patología neurovascular aguda ante la presencia de cefalea súbita y déficit motor focal, así como el valor de la angiorresonancia cerebral con contraste vascular para identificar MAV y orientar el manejo especializado oportuno.

Palabras clave: Malformación arteriovenosa cerebral; cefalea; déficit neurológico focal; hipertensión endocraneana; neuroimagen

Right parietal corticosubcortical arteriovenous malformation associated with sudden headache and left lower limb monoparesis

Cerebral arteriovenous malformations (AVMs) are congenital vascular anomalies characterized by direct connections between arteries and veins, without capillary interposition, which cause high-flow hemodynamic disturbances and pose a risk of intracranial hemorrhage [1,2]. Their clinical presentation may

Autor corresponsal:
Demy Váscones Román
Correo electrónico:
dvasconesroman@gmail.com

ORCID
Demy Váscones Román
https://orcid.org/0009-0000-1600-4354
Gerson Yohan Vargas Aranguri
https://orcid.org/0009-0002-9431-5232
Paul Giosephy Velasco García
https://orcid.org/0009-0006-5830-0059
Miguel Alejandro Ucañani Ascue
https://orcid.org/0009-0001-9500-2636

Recibido: 14/07/2026
Aprobado: 31/08/2026
Publicado: 01/10/2026

Esta es una publicación con licencia de Creative Commons Atribución 4.0 Internacional.

Copyright © 2026, Revista Científica del Hospital Antonio Lorena del Cusco.

include sudden headache, seizures, and focal neurological deficits [3]. We present the case of a 59-year-old man, a native of Cusco, who was admitted with symptoms that had been present for approximately 16 hours, characterized by a sudden-onset severe headache, nausea, dyspnea on moderate exertion, and progressive weakness in his left lower limb.

On neurological examination, the patient was alert, with a Glasgow Coma Scale score of 15/15, and preserved cranial nerves and sensation. Muscle strength was 5/5 in both upper extremities and the right lower extremity, and 3/5 in the left lower extremity. A contrast-enhanced cerebral angiogram revealed a right parietal corticosubcortical vascular cluster consistent with an AVM, with a nidus measuring approximately 28 × 25 mm, high-flow vascular structures, and ectatic cortical veins, confirming the anatomical diagnosis of a right parietal AVM. Supportive care was initiated with 0.9% saline solution, acetaminophen, prophylactic phenytoin, omeprazole, and neurological monitoring.

During hospitalization, a progressive reduction in headache was observed, along with a Glasgow Coma Scale score of 15/15 and persistent left-sided motor deficit. The hypothesis of intracranial hypertension was not confirmed by specific objective signs or intracranial pressure measurements. Furthermore, no cerebral infarction or hemorrhage was documented that would allow for a definitive diagnosis of stroke. This case highlights the importance of ruling out acute neurovascular pathology in the presence of sudden headache and focal motor deficit, as well as the value of contrast-enhanced cerebral magnetic resonance angiography (MRA) for identifying AVMs and guiding timely specialized management.

Keywords: Cerebral arteriovenous malformation; headache; focal neurological deficit; intracranial hypertension; neuroimaging

INTRODUCCIÓN

Las malformaciones arteriovenosas (MAV) cerebrales corresponden a anomalías vasculares congénitas caracterizadas por una comunicación directa entre arterias y venas sin interposición del lecho capilar [1]. Estas lesiones generan cortocircuitos arteriovenosos de alto flujo que predisponen a hemorragia intracraneal, edema cerebral y alteraciones neurológicas focales [2].

La incidencia anual estimada de las MAV cerebrales es cercana a 1 por cada 100 000 habitantes [3]. Aunque muchas permanecen asintomáticas, pueden manifestarse clínicamente mediante hemorragia intracerebral, cefalea, crisis epilépticas o déficit neurológico progresivo [2,4].

La cefalea súbita intensa asociada a signos neurológicos focales representa una emergencia neurológica y requiere evaluación inmediata mediante estudios de angiorresonancia cerebral [5]. El diagnóstico temprano permite disminuir el riesgo de complicaciones hemorrágicas y orientar el manejo neuroquirúrgico oportuno.

El presente trabajo describe el caso clínico de un paciente con cefalea aguda y monoparesia crural izquierda en quien la neuroimagen demostró una MAV cortical subcortical parietal derecha. Se enfatiza la diferenciación entre los hallazgos objetivamente confirmados y las hipótesis sindrómicas planteadas durante la evaluación clínica.

REPORTE DE CASO

Información del Paciente: Varón de 59 años de edad, natural y procedente de Cusco, Perú, artesano,casado, con educación secundaria incompleta. Ingresó al servicio de Neurocirugía del Hospital Antonio Lorena el día 24 de enero de 2026. Presentaba una evolución de 16 horas, de inicio brusco y curso progresivo posterior a una ducha con agua caliente aproximadamente a las 18:00 horas, tras lo cual presentó cefalea intensa de tipo punzante localizada en región parietal derecha, con intensidad 10/10 según escala visual análoga (EVA), con cefalea que se exacerba con la movilidad y el esfuerzo físico. Posteriormente presentó sensación nauseosa, disnea de moderado esfuerzo y debilidad progresiva en miembro inferior izquierdo, motivo por el cual fue trasladado al hospital. Negó pérdida de conciencia, convulsiones, alteraciones visuales y traumatismo craneoencefálico reciente.

Como antecedentes médicos presentaba una hernia discal diagnosticada hace aproximadamente 4 años y también una infección viral de hígado (hepatitis"A"), como única hospitalización nos indica la hepatitis "A" hace 15 años. Negó alergias medicamentosas conocidas, cirugías previas, hábitos nocivos y enfermedades congénitas, vasculares, metabólicas y degenerativas. Desde el punto de vista epidemiológico, viajó recientemente a Mazuko, Madre de Dios .El paciente tuvo exposición crónica a biomasa por uso de leña desde la infancia.

HALLAZGOS CLÍNICOS

Al ingreso, el paciente se encontraba lúcido, orientado en tiempo, espacio y persona, colaborador y en actitud de decúbito dorsal. Los signos vitales fueron: presión arterial: 130/47 mmHg, frecuencia cardíaca: 67 latidos por minuto, frecuencia respiratoria: 18 respiraciones por minuto,

temperatura: 36.6 °C y saturación de oxígeno: 87% en aire ambiente. Los signos antropométricos fueron: Talla: 1.63 cm. y peso: 78 kg, con un Índice de Masa Corporal de 29.4, lo que indica que su peso se encuentra en la categoría de sobrepeso para adultos de su estatura.

El examen físico cardiovascular, respiratorio y abdominal no mostró alteraciones significativas. En el examen neurológico se encontraba alerta, con lenguaje, memoria, praxias y gnosias conservadas. No se documentaron alteraciones de los pares craneales I-XII. La sensibilidad superficial y profunda estuvo conservada.

La evaluación motora mediante la escala de Daniels mostró fuerza 5/5 en ambos miembros superiores y en el miembro inferior derecho, y 3/5 en el miembro inferior izquierdo, compatible con monoparesia crural izquierda. Los reflejos osteotendinosos fueron simétricos; el reflejo de Babinski fue ausente bilateralmente y el de Hoffman negativo. La coordinación se encontró conservada.

Evaluación Diagnóstica: Los estudios iniciales mostraron: en el hemograma se observó una hemoglobina ligeramente elevada (17.2-17.7g/dl) que indicaría poliglobulia secundaria a hipoxemia crónica. Los leucocitos se mantienen dentro del rango normal, pero hay un cambio considerable entre ambos días (neutrófilos de 48% a 91% y linfocitos de 38.2% al 5%) que es indicativo de una respuesta de estrés agudo o de infección grave. Mientras que las plaquetas se encuentran en el límite inferior de la normalidad (161-165 x 10^3/µL). La glucosa se encontraba elevada (165 y 125 mg/dl) que indicaría una hiperglucemia de estrés, y la proteína C reactiva fue normal (1.20 mg/L) aunque no se descarta una infección en su fase más temprana o sugiere un proceso inflamatorio esteril. El perfil de coagulación nos muestra un TP prolongado (15.9-16.8) con un INR de 1.22-1.46, indicando una tendencia a hipocoagulabilidad de grado leve a moderado.

El grupo sanguíneo del paciente es O positivo, que se asocia de manera fisiológica a niveles bajos del factor VIII y el factor de willebrand, incrementando el riesgo de una hemorragia producto de la alteración de la coagulación. En el análisis de gases arteriales el paciente presentó un pH DE 7.38 (normal), pCO2 de 34.7mmHg(normal para la altura), pO2 de 48,2 mmHg(hipoxemia moderada) y un lactato de 1.83 mmol/L (límite superior) se sugiere un trastorno mixto compensado por la alcalosis respiratoria subyacente (por hipoxemia mantenida)con una acidosis metabólica leve por el lactato en rango elevado pero en el límite normal- La hipoxemia no se acompañó de hipercapnia con lo que descartamos la hipoventilación global, así mismo existía hipopotasemia leve (3.35 mmol/L) e hipocalcemia iónica (1.09 mmol/L), lo que es compatible con estrés metabólico y una posible alcalosis previa.

El electrocardiograma mostró bradicardia sinusal, una desviación del eje eléctrico hacia la izquierda, el QRS ligeramente ancho y ausencia de signos agudos de isquemia miocárdica.

En la angiorresonancia cerebral con contraste se identifica una malformación arteriovenosa (MAV) localizada en la región cortico-subcortical parietal derecha. El estudio evidencia la presencia de un nido vascular (nidus) de morfología compleja, con dimensiones estimadas de 28 x 25 mm en sus ejes mayores. El nido presenta señales de vacío de flujo (flow-void) sugestivas de vasos de alto flujo y alta velocidad. Se observa un drenaje venoso precoz mediante venas corticales marcadamente ectásicas (dilatadas). Asimismo, se aprecia una sutil alteración de la señal en las secuencias T2/FLAIR en el parénquima circundante, compatible con edema vasogénico perilesional leve.

A partir del análisis clínico detallado y los hallazgos de angiorresonancia cerebral con contraste, los diagnósticos definitivos para este caso se estructuran de la siguiente manera: Como diagnóstico sindrómico tenemos el Síndrome de Hipertensión Endocraneana (SHE), Síndrome Piramidal (Déficit Motor Focal), Síndrome Vascular Cerebral (Ictus). Como diagnóstico etiológico tenemos la Malformación Arteriovenosa (MAV) Cerebral de localización Cortico-Subcortical Parietal Derecha.

Intervención Terapéutica y Evolución Clínica: Se inició el tratamiento con: solución salina 0.9% administrar 1,000 cc por vía intravenosa (EV) a razón de 30-40 gotas por minuto , paracetamol 500 mg administrar por vía EV cada 8 horas, diluido en 100 cc de solución salina, para el control de la cefalea y estabilización térmica , fenitoína 100 mg por vía EV cada 8 horas (tras dosis de impregnación inicial). Recomendación: Debe administrarse lentamente y diluido únicamente en solución salina para evitar la precipitación., omeprazol 20 mg por vía EV cada 24 horas, como profilaxis de úlceras por estrés secundarias a injuria neurológica, monitoreo neurológico estricto, neuroprotección y vigilancia .

Durante la hospitalización el paciente presentó evolución favorable: una disminución progresiva de la cefalea, ausencia de náuseas y vómitos, Glasgow 15/15 y la persistencia leve del déficit motor izquierdo.

DISCUSIÓN

Este caso describe la clínica de un paciente adulto con una malformación arteriovenosa (MAV) cortico-

subcortical de localización parietal derecha, cuya manifestación inicial se presentó a los 59 años de edad como un síndrome vascular agudo caracterizado por cefalea de origen brusco y monoparesia crural contralateral.

Las MAV cerebrales representan lesiones vasculares de alto flujo con riesgo significativo de hemorragia intracraneal y deterioro neurológico [1,2]. La cefalea súbita intensa constituye una de las formas más frecuentes de presentación clínica, especialmente cuando existe edema perilesional o alteración hemodinámica asociada [3].

En el presente caso, la localización parietal derecha explica la monoparesia crural izquierda observada durante el examen neurológico debido al compromiso de fibras motoras contralaterales [2]. La ausencia de alteraciones sensitivas y de pares craneales orientó hacia una lesión focal supratentorial predominantemente motora.

La angiorresonancia cerebral con contraste permitió identificar el nidus vascular y las venas de drenaje cortical dilatadas, hallazgos clásicos de malformación arteriovenosa cerebral [4]. La identificación temprana de estas lesiones resulta fundamental debido al riesgo de ruptura y hemorragia intracraneal potencialmente fatal [5].

El tratamiento de las MAV cerebrales depende del tamaño, localización anatómica y riesgo hemorrágico, pudiendo incluir embolización endovascular, radiocirugía o resección neuroquirúrgica [1,5].

Tabla 1: *Laboratorio Hemograma*

Parámetro	Resultado	Rango de Referencia (Aprox.)	Interpretación Clínica
Hemoglobina (Hb)	17.7 g/dL	13.5 – 17.5 g/dL	**Eritrocitosis / Hemoconcentración:** Elevación leve por encima del rango fisiológico.
Leucocitos (WBC)	9.62 $\times 10^3/\mu L$	4.5 – 11.0 $\times 10^3/\mu L$	**Normocitosis:** Recuento leucocitario dentro de límites normales.
Neutrófilos	91%	40 – 70%	**Neutrofilia absoluta:** Desviación a la derecha; sugiere respuesta a estrés agudo o proceso inflamatorio.
Plaquetas (PLT)	165 $\times 10^3/\mu L$	150 – 450 $\times 10^3/\mu L$	**Normoplaquetosis:** Recuento plaquetario dentro de parámetros normales.
Glucosa Basal	125 mg/dL	70 – 100 mg/dL	**Hiperglucemia leve:** Compatible con prediabetes o respuesta metabólica al estrés agudo.

Tabla 2: *laboratorio Gasometría Arterial*

Parámetro	Resultado	Rango de Referencia	Interpretación Clínica
pH	7.38	7.35 – 7.45	**Equilibrio ácido-base:** Dentro de límites fisiológicos normales.
PO_2	48.2 mmHg	80 – 100 mmHg	**Hipoxemia severa:** Marcada disminución de la presión parcial de oxígeno.
Lactato	1.83 mmol/L	< 2.0 mmol/L	**Normolactatemia:** Valor en límite superior, compatible con adecuada perfusión tisular.
Potasio (K^+)	3.35 mmol/L	3.5 – 5.0 mmol/L	**Hipopotasemia leve:** Déficit electrolítico que requiere vigilancia clínica.
Calcio Iónico (Ca^{2+})	1.09 mmol/L	1.15 – 1.30 mmol/L	**Hipocalcemia leve:** Disminución de la fracción ionizada del calcio.

Figura 1: *Proyección Sagital Lateral Derecha: Se observa una voluminosa malformación arteriovenosa (MAV) localizada en la región parietal. Se distingue claramente el nidus vascular (ovillo de vasos anómalos) y la presencia de una vena de drenaje cortical dilatada (flecha superior) que drena hacia el seno sagital superior. La arquitectura muestra múltiples arterias nutricias (aferencias) tortuosas provenientes de la circulación cerebral media.*

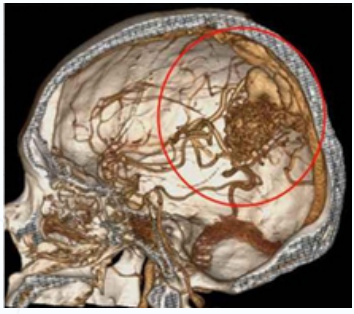

Figura 2: *Proyección Axial Inferior (Base de Cráneo) Vista desde la fosa craneal media donde se aprecia la asimetría vascular. El círculo rojo resalta la extensión lateral de la malformación en el hemisferio derecho. Se observa la gran densidad de estructuras vasculares ectásicas en comparación con el hemisferio contralateral, lo que evidencia el alto flujo hemodinámico de la lesión.*

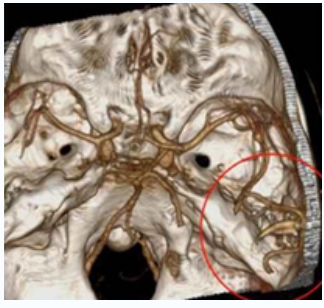

Figura A: *Corte Axial Se visualiza una formación vascular de aspecto ovillado (nidus) en la región cortical y subcortical parietal derecha. Las mediciones lineales muestran un diámetro máximo de 2.94 cm x 2.61 cm. Se observa la presencia de vasos nutricios de calibre aumentado y una asimetría marcada respecto al hemisferio contralateral.*

Figura B: *Corte Coronal Proyección que permite apreciar la extensión vertical de la malformación arteriovenosa (MAV). El diámetro medido es de 2.90 cm x 2.53 cm. Se evidencia la cercanía de la lesión a la superficie cortical y la presencia de venas de drenaje prominentes que se dirigen hacia la convexidad.*

Figura C: *Corte Sagital Vista lateral que confirma la ubicación de la MAV en el lóbulo parietal derecho. Se registra una dimensión de 2.79 cm. En este plano es posible identificar la tortuosidad de las aferencias arteriales y la morfología del nido vascular, el cual se asocia clínicamente con el déficit motor crural izquierdo por su proximidad a las áreas motoras.*

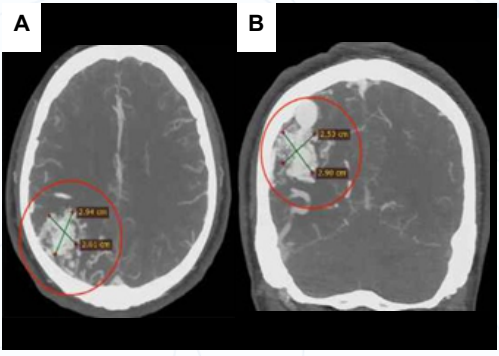

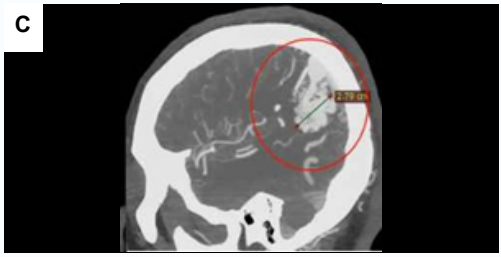

REFERENCIA BIBLIOGRÁFICA

1. Greenberg MS. Handbook of Neurosurgery. 10th ed. New York: Thieme; 2022.
2. Ropper AH, Samuels MA, Klein JP. Adams and Victor's Principles of Neurology. 12th ed. New York: McGraw-Hill; 2023.
3. Bradley WG, Daroff RB, Jankovic J, Mazziotta JC. Neurology in Clinical Practice. 8th ed. Philadelphia: Elsevier; 2022.
4. Osborn AG. Diagnostic Cerebral Angiography. 3rd ed. Philadelphia: Lippincott Williams & Wilkins; 2019.
5. Lawton MT, Rutledge WC, Kim H, Stapf C, Whitehead KJ, Li DY, et al. Brain arteriovenous malformations. Nat Rev Dis Primers. 2015;1:15008.
6. Stapf C, Mast H, Sciacca RR, Choi JH, Khaw AV, Connolly ES, et al. Predictors of hemorrhage in patients with untreated brain arteriovenous malformation. Neurology. 2006;66(9):1350-1355.
7. Ministerio de Salud del Perú. Guía de práctica clínica para enfermedad cerebrovascular aguda. Lima: MINSA; 2023.