REPORTE DE CASO

# Alteración del metabolismo óseo-mineral y vasculitis: una presentación atípica en un paciente con síndrome de goodpasture

Dra. Haydee Omayra Medina Delgadillo
**MÉDICO RESIDENTE DE LA ESPECIALIDAD DE MEDICINA INTERNA**

Dra. Mariela Nanci Sumire Quispe
**MÉDICO CIRUJANO ESPECIALISTA EN MEDICINA INTERNA**

Dr. Joel Roque Roque
**MÉDICO CIRUJANO ESPECIALISTA EN ANATOMÍA PATOLÓGICA**

**RESUMEN**

Se reporta el caso de un paciente masculino de 34 años que presenta alteraciones óseas y extra esqueléticas, resultado de disfunciones en el metabolismo óseo-mineral asociadas a la enfermedad renal crónica, una condición sistémica que aumenta la mortalidad. El caso es inusual debido a la coexistencia de vasculitis, confirmada mediante biopsias pulmonar y ósea. La biopsia pulmonar reveló alveolos con hematíes y macrófagos cargados de hemosiderina, mientras que la biopsia del tumor en la cadera mostró tejido fibroconectivo con depósitos de calcio, histiocitos y células gigantes multinucleadas. Los estudios serológicos reportaron ANCA negativos, lo que sugiere una presentación atípica del síndrome de Goodpasture con vasculitis ANCA negativa, contribuyendo al conocimiento de variantes raras de esta patología.

PALABRA CLAVE: Síndrome de Goodpasture, vasculitis, Pirofosfato de calcio, Condrocalcinosis.

**INTRODUCCION**

La enfermedad de Goodpasture, también llamada enfermedad anti membrana basal glomerular, es una enfermedad rara autoinmune. Los síntomas más conocidos son la hemoptisis, tos, disnea y fatiga. Para el diagnóstico del síndrome de Goodpasture verdadero se necesita que estén presentes las enfermedades renales y pulmonares.(1) La presencia de macrófagos cargados de hemosiderina y la presencia de hematíes luminales y necrosis fibrinoide e infiltrado inflamatorio mononuclear que por biopsia de pulmón se relaciona con el síndrome de Goodpasture. Dentro de las alteraciones del metabolismo óseo-mineral en la insuficiencia renal crónica terminal, se destacan complicaciones esqueléticas como la osteodistrofia renal, y manifestaciones extra esqueléticas como la condrocalcinosis.(2) Estas alteraciones representan una de las principales complicaciones en esta población de pacientes. En la biopsia de la cadera se identificaron depósitos de cristales de pirofosfato de calcio, característicos por su formación en el cartílago articular y en otras estructuras periarticulares, lo que
se clasifica dentro del espectro de las calcificaciones patológicas asociadas a trastornos del metabolismo mineral.(3) Las vasculitis sistémicas afectan frecuentemente a la Vasculatura pulmonar. Como los signos y síntomas de la vasculitis pulmonar son variables e inespecíficos, Los pulmones son comúnmente afectados en vasculitis de vasos pequeños, Las hemorragias alveolares difusas potencialmente mortales asociadas y el daño irreversible a otros órganos, generalmente los riñones, son complicaciones graves que requieren un diagnóstico temprano (4).

REPORTE DE CASO

Paciente varón de 34 años, con antecedente de enfermedad renal crónica en tratamiento con hemodiálisis e hipertensión arterial de 4 años de evolución, ingresa con cuadro de una semana de disnea progresiva ante esfuerzos moderados, asociado a hemoptisis. Tres meses antes del ingreso, refiere dolor articular en hombros y caderas, de carácter inflamatorio, que empeora en reposo y con la exposición al frío, limitando su capacidad de deambulación. Al examen físico, se observa prominencia bilateral en la región malar. En las articulaciones de hombros y caderas se palpan masas duras, de consistencia pétrea, bordes irregulares, calientes y dolorosas, que limitan los movimientos de flexo extensión. A nivel pulmonar, se evidencia disminución del murmullo vesicular en las bases pulmonares. (Fig. 1, Fig. 2) La Biopsia pulmonar: reporta vasculitis Fig. 3: (A, B). La biopsia de cadera reporta depósitos de cristales de pirofosfato de calcio compatibles con condrocalcinosis Fig. 4: (A, B). En TEM de pelvis sin contraste se observan calcificaciones distróficas múltiples en región glútea y hombro con compromiso de tejido muscular. Fig. 6

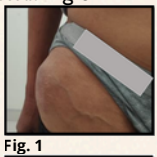

Fig. 1



Fig. 2

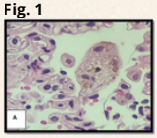

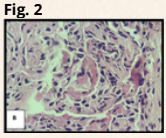

**Fig. 3.** Biopsia de pulmón. Alveolos con presencia de hematíes luminales y abundantes macrófagos cargados de hemosiderina (A, 40x). Vaso sanguíneo con necrosis fibrinoide e infiltrado inflamatorio mononuclear, compatible con vasculitis de pequeños vasos (B, 40x).

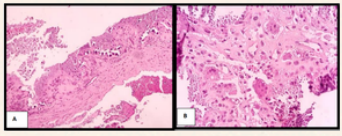

**Fig. 4.** Biopsia de tumor de cadera. Se observa tejido fibroconectivo con áreas de depósitos de calcio (A, 20x) con presencia de histiocitos y células gigantes multinucleadas (B ,40x). Agregados de depósito basófilicos y tejido circundante con inflamación crónica. y presencia de células gigantes tipo cuerpo extraño.



**Fig. 5.** Radiografía de Pelvis (A) Hombro (B) las imágenes radiológicas mostraron lesiones tumorales con Calcificación distrófica de aspecto lobulado comprometiendo el musculo glúteo (A) y Hombro (B).



**Fig. 6.** TEM PELVIS S/C: Calcificación distrófica de aspecto lobulado comprometiendo el musculo glúteo mayor derecho, mide 150 x 120 x 76 mm en sus diámetros longitudinal anteroposterior y transversal respectivamente, y calcificación distrófica de aspecto lobulado comprometiendo el musculo glúteo mayor izquierdo, mide 148 x 128 x 74 mm en sus diámetros longitudinal anteroposterior y transversal respectivamente, no presenta alteraciones a nivel de las fascias.

## DISCUSIÓN

El presente informe describe un caso clínico de alteración del metabolismo óseomineral y vasculitis, una presentación inusual en un paciente con Síndrome de Goodpasture. El término 'osteodistrofia renal' agrupa las lesiones óseas que se desarrollan en el contexto de insuficiencia renal crónica. La enfermedad de Goodpasture (GP) es un trastorno autoinmune caracterizado por el depósito de autoanticuerpos patógenos en las membranas basales de los riñones y los pulmones, lo que induce glomerulonefritis de progresión rápida y hemorragia pulmonar. (5) La hemoptisis es el síntoma principal de la manifestación pulmonar y la disnea es otro de los datos referidos, que llegan a complicarse con hemorragia pulmonar A B masiva e insuficiencia respiratoria. En este reporte de caso se reporta las diferentes manifestaciones mencionadas. (6) Las vasculitis de vasos pequeños (VVS) son un grupo de trastornos que se producen debido a una inflamación sistémica principalmente o como secuelas de una infección, neoplasia maligna u otra enfermedad reumática. Se reporto un caso con Síndrome de Goodpasture atípico de un paciente masculino de 87 años de edad con antecedentes crónico-degenerativos de hipertensión arterial sistémica de 14 años de diagnóstico, con cuadro de hemoptisis de 10 días de evolución tratado como cuadro de neumonía adquirida en la comunidad(7). En tomografía se observa características similares en el segmento basal posterior izquierdo, patrón de vidrio despulido en el segmento basal posterior, superior y apicoposterior del pulmón izquierdo y superior del pulmón derecho. El lavado bronquial que se le realizó reportó características de abundantes acumulaciones de células inflamatorias (neutrófilos, linfocitos y macrófagos con hemosiderina). La enfermedad anti-membrana basal glomerular (anti-MBG) es una vasculitis de vasos pequeños poco frecuente y potencialmente mortal que afecta típicamente los capilares de los riñones y los pulmones el cual se relaciona con el síndrome de Síndrome de Goodpasture. Se reporta un caso clínico de vasculitis de pequeño vaso anca negativo con afectación pulmonar. Mujer de 54 años. Cuadro de 3 semanas de evolución de disnea de esfuerzo y tos con expectoración verdosa. Los laboratorios inmunológicos Ana y anca Negativo, la biopsia pulmonar se observó patrón de hemorragia alveolar difusa con capilaritis negativa en el estudio de agentes microbiológicos. Sugestivo de vasculitis anca negativo. En pacientes en diálisis, puede presentarse también una artropatía microcristalina por pirofosfato de calcio; cuya incidencia se estimó en el 3,7% en una serie de 82 pacientes. Los depósitos de pirofosfato cálcico, no siempre se acompañan de signos clínicos, aunque pueden ir asociados de una artritis aguda (pseudogota) o de patología artrósica de tipo crónico. En otras ocasiones, se trata de un problema genético que puede afectar a varios o a todos los miembros de una misma familia, aunque estos casos son mucho menos frecuentes.

La osteodistrofia renal engloba de forma sindrómica al conjunto de lesiones óseas que aparecen en la insuficiencia renal crónica. Estas alteraciones suelen ocurrir a partir del estadio 3 de la ERC, mientras que las calcificaciones cartilaginosas o «condrocalcinosis» Se identifican como depósitos cálcicos «nubosos» radiopacos, tanto en grandes articulaciones (cadera, hombro, codo) como en pequeñas de manos y pies. En pacientes en diálisis, puede presentarse también una artropatía microcristalina por pirofosfato de calcio; cuya incidencia se estimó en el 3,7% en una serie de 82 pacientes.(8) Los depósitos de pirofosfato cálcico radiológicamente se observan como una línea de calcificación en el menisco de la rodilla, además de en el cartílago articular y en el tejido sinovial. se encuentra asociada a enfermedades metabólicas o endocrinas.

## CONCLUSIONES

En conclusión, este caso resalta una presentación inusual del síndrome de Goodpasture, caracterizada por la coexistencia de disfunciones en el metabolismo óseo-mineral y vasculitis sistémica ANCA negativo. La combinación de vasculitis en vasos pequeños, que afecta principalmente al pulmón, con manifestaciones renales crónicas y depósitos de cristales de pirofosfato de calcio, añade un desafío clínico significativo. La hemorragia alveolar y el daño renal irreversible subrayan la gravedad de las complicaciones. Este caso enfatiza la necesidad de un diagnóstico temprano y un abordaje multidisciplinario para prevenir desenlaces adversos en estas variantes poco comunes de la enfermedad.

## BIBLIOGRAFÍA

*1. Prego J, Otormin M. Hemosiderosis pulmonar. Síndrome de Goodpasture. Archivos de Pediatria del Uruguay [Internet]. noviembre de 2001 [citado 16 de septiembre de 2024];72:S75–8. Disponible en: http://www.scielo.edu.uy/scielo.php?script=sci_abstract&pid=S1688-12492001000500013&lng=es&nrm=iso&tlng=es*

*2. Astudillo J, Cocio R, Ríos D. Osteodistrofia renal y trastornos del metabolismo y la mineralización ósea asociados a enfermedad renal crónica: Manifestaciones en radiología. Revista chilena de radiología [Internet]. 2016 [citado 16 de septiembre de 2024];22(1):27–34. Disponible en: http://www.scielo.cl/scielo.php?script=sci_abstract&pid=S0717-93082016000100008&lng=es&nrm=iso&tlng=es*

*3. Astudillo J, Cocio R, Ríos D. Osteodistrofia renal y trastornos del metabolismo y la mineralización ósea asociados a enfermedad renal crónica: manifestaciones en radiología. Rev Chil Radiol [Internet]. 1 de enero de 2015 [citado 16 de septiembre de 2024];22(1):27–34. Disponible en: http://www.elsevier.es/es-revista-revista-chilena-radiologia-222-articuloosteodistrofia-renal-trastornos-del-metabolismo-S071720lX16000075*

*4. 14_vasculitis.pdf [Internet]. [citado 16 de septiembre de 2024]. Disponible en: https://socalpar.com/wp-content/uploads/2017/03/14_vasculitis.pdf*

*5. Molinedo Quílez MP, Molinedo Quílez M. Síndrome de Goodpasture. Etiología, clínica, diagnóstico y tratamiento. Enfuro [Internet]. 2024 [citado 16 de septiembre de 2024];(142):11–4. Disponible en: https://dialnet.unirioja.es/servlet/articulo?codigo=9388495*

*6. Síndrome de Goodpasture atípico como reto diagnóstico [Internet]. [citado 16 de septiembre de 2024]. Disponible en: https://www.scielo.org.mx/scielo.php?script=sci_arttext&pid=S0186-48662017000100116*

*7. 0186-4866-mim-33-01-00116.pdf [Internet]. [citado 16 de septiembre de 2024]. Disponible en: https://www.scielo.org.mx/pdf/mim/v33n1/0186-4866- mim-33-01-00116.pdf*

*8. Torregrosa JV, Bover J, Rodríguez Portillo M, González Parra E, Arenas MD, Caravaca F, et al. Recomendaciones de la Sociedad Española de Nefrología para el manejo de las alteraciones del metabolismo óseo-mineral en los pacientes con enfermedad renal crónica: 2021 (SEN-MM). Nefrología [Internet]. 1 de diciembre de 2022 [citado 16 de septiembre de 2024];42:1– 37. Disponible en: http://www.revistanefrologia.com/es-recomendacionessociedad-espanola-nefrologia-el-articulo-S0211699522000753*